

scientiarum
scientiarum
scientiarum

Volumen 1 - No. 1

scientiarum

Revista Oficial de Divulgación Científica
del Instituto Venezolano de los Seguros Sociales

scientiarum
scientiarum
scientiarum
scientiarum
scientiarum
scientiarum
scientiarum



Setenta **70** *Años*
1944-2014



DIRECTORIO

PRESIDENTE DEL IVSS

G/B (EJNB) Carlos Rotondaro

JUNTA DIRECTIVA:

G/B (EJNB) Carlos Rotondaro

G/B (EJNB) Jesús Mantilla

Dr. Luís Meléndez

DIRECTORA GENERAL DE SALUD:

Dra. Antonieta Hurtado

DIRECTOR DE DOCENCIA E INVESTIGACIÓN:

Ing. Miguel Fernández

COLABORADORES:

Lic. Yolimar Rodríguez

Lic. Carolina Chaguan

Lic. María Elena Chacón

scientiarum

Revista Oficial de Divulgación Científica
del Instituto Venezolano de los Seguros Sociales

DIRECTORA:

Dra. Antonieta Hurtado

EDITOR EJECUTIVO:

Ing. Miguel Fernández

EDITORES ASOCIADOS:

Lic. Marisela Angulo

Dr. Divis Antúnez

Dra. Carmen Henríquez

Dra. Hiliana Rincón

Dr. Edgar Gómez

Dra. María Suarez

Dr. Pedro Salinas

Dra, Marylourdes Zaid

COMITÉ EDITORIAL

Dr. Bernardo Alam

Dr. José Vivas

Dr. Wilmer Inestrosa

Dra. Mónica Prieto

Dr. Alexander Gómez

Dra. Grey Machado

Dr. José Chacón

Dra. Maricarmen González

Dra. Zelinda Mariño

Dr. Arnaldo Viso

COMITÉ DE BIOÉTICA

Dra. Rosalía Romero

Dra. Nubia Cepeda

Dra. Gloria Molina

Dr. Jesús Villalba

Dra. Mildrey Gil

CONTENIDO



PÁG.

EDITORIAL 3

ENTEROPATIA NEUTROPÉNICA

Rincón R, Hiliana. Ramírez B,

Luis Molina, Jonathan Borjas, Marianelly

6

COMPARACIÓN DE LA ECOCARDIOGRAFÍA CONVENCIONAL Y EL MÉTODO STRAIN EN LA EVALUACIÓN DE LA CARDIOTOXICIDAD POR ANTINEOPLÁSICOS

Ionescu Silva, Eugenio F. Espinosa Viamonte,

Hildemari T. Pérez Terán, Juan J.

10

VÓLVULO DE INTESTINO DELGADO. REPORTE DE UN CASO.

Ramírez-Bracho Luis, Rincón-Reyes Hiliana,

Medina-Ortega Frank y Méndez-Duarte Luis.

19

PREVALENCIA DE LA CARIES DE INFANCIA TEMPRANA EN PACIENTES DEL HOSPITAL DR. ADOLFO PONS

Paredes Matos, Saraí del Carmen

22

EXPERIENCIA EN LA ATENCIÓN ODONTOLÓGICA TEMPRANA DEL PROGRAMA CLÍNICA DEL BEBÉ DEL HOSPITAL DOCTOR ADOLFO PONS. SERVICIO DE ODONTOLOGÍA. MARACAIBO-ZULIA

Paredes, Saraí; Larreal, Adriana

26

El Instituto Venezolano de los Seguros Sociales (IVSS) desde su fundación en el año 1944, ha sido puntal en el establecimiento y desarrollo de un Sistema Integral de Salud en Venezuela, cimentado en la justicia social y la equidad. A través de su amplia red asistencial, el Instituto ha contribuido en forma trascendental en el avance y perfeccionamiento de la medicina venezolana, obteniendo grandes e históricos logros, como por ejemplo, la realización del primer trasplante de corazón en el Hospital Dr. Miguel Pérez Carreño en el año 1985.

Como formador de personal médico especializado, también es encomiable el desempeño del IVSS. En sus hospitales se imparten postgrados, cursos de especialización, extendiendo sus límites más allá de las fronteras patrias al aceptar médicos extranjeros para que completen sus estudios y puedan poner en práctica en sus países de origen los conocimientos y experiencias obtenidas en nuestros centros de salud.

Las especialidades que se dictan tienen el aval de los mejores profesionales de la medicina en Venezuela y se acompañan con un equipamiento y tecnología de vanguardia en el campo médico asistencial.

En este quehacer diario del IVSS, se genera un extenso conocimiento científico, resultado de investigaciones, trabajos de grados, tesis, monografías, y es así como surge la idea de **Scientiarium**, una revista médica de alta calidad, que reúna toda la bibliografía originada en nuestras instituciones prestadoras de salud y sirva como organismo científico para que se difunda todo ese conocimiento que genera el Instituto, demos a conocer nuestras experiencias y contribuyamos, ya de una manera más sustentable y permanente, al progreso de la medicina venezolana.

Scientiarium, contará con el acompañamiento de toda la institución así como el apoyo de los médicos especialistas en las diversas disciplinas médicas, lo que permitirá la escogencia de los mejores trabajos de investigación to-

mando en cuenta la innovación, pertinencia, el valor científico y social que coadyuven a acercar al profesional de la medicina a una práctica más social y más humana, en tiempos donde la tecnología nos facilita pero a la vez nos separa de un trato más personal y humano.

Contará con un arbitraje seleccionado entre los más connotados expertos en las diversas disciplinas médicas para una escogencia de los mejores trabajos de investigación a publicar, y su cuerpo de consejeros estará constituido por los Subdirectores Médicos de Docencia de los hospitales del Instituto, quienes están llamados a ser el motor que haga funcionar esta noble empresa.

Esperamos de corazón que el nacimiento de **Scientiarium**, sea un gran aporte a la difusión y desarrollo de todo el conocimiento que se genera en nuestras instituciones, valga para estrechar más los lazos entre nuestro personal, y que cuando **Scientiarium** llegue a su mayoría de edad, podamos sentirnos orgullosos de haber sido parte de su génesis y crecimiento.

Esperamos que la publicación de **Scientiarium** sea un motivo, no solo para estimular la curiosidad ilimitada de la necesidad de aprender, investigar, sino también dar a conocer el profesionalismo, la capacidad y a la vez compartir las experiencias de los que considero los mejores médicos del mundo; ahora queda de parte de ustedes demostrarlo y garantizar que este sea un medio siempre que ustedes así lo quieran. ■

G/B (EJNB) Carlos Rotondaro Cova

Presidente del Instituto Venezolano de los Seguros Sociales
@c_rotondaro

ENTEROPATIA NEUTROPÉNICA

NEUTROPENIC ENTEROPATHY

Rincón R, Hiliiana¹; Ramírez B, Luis¹; Molina, Jonathan²; Borjas, Marianelly².

1 Especialistas adjuntos al Servicio de Cirugía. Hospital Dr Adolfo Pons. Maracaibo , 2 Residentes Postgrado Cirugía.

RESUMEN

La Enteropatía Neutropénica (EN) es un síndrome clínico que se presenta en pacientes con patología oncológica, principalmente, hematooncológicas, después de la administración de quimioterapia y asociado a neutropenia severa. Es una complicación del tratamiento citotóxico, potencialmente letal, en la cual se desarrolla un proceso inflamatorio de la pared intestinal en pacientes inmunocomprometidos, siendo afectado con mayor frecuencia el íleon terminal y el colon derecho. Incidencia variable, entre 0.8 al 26%, con pronóstico ominoso en algunos casos. Se presenta la experiencia de cuatro casos de pacientes oncológicos en período postquimioterapia que consultaron con cuadros de abdomen agudo y su evolución posterior al tratamiento. Palabras claves: enteropatía neutropénica; neutropenia.

ABSTRACT

The Neutropenic Enteropathy (IN) is a syndrome clinical that appears in patients with oncologic pathology, mainly, hematooncologics, after the administration of severe chemotherapy and associated to neutropenia. It is a complication of the cytotoxic treatment, potentially lethal, in which an inflammatory process of the intestinal wall in immunocompromised patients is developed, being affected most frequently ileon terminal and the right colon. Variable incidence, between 0,8 to 26%, with ominous prognosis in some cases. The experience of four cases of oncologics patients in period appears postchemotherapy who subsequent to appeared with pictures of acute abdomen and their evolution the treatment. Key words: neutropenic enteropathy; neutropenia.

INTRODUCCION

La Enteropatía Neutropénica (EN), también conocida como Enterocolitis Neutropénica, Enterocolitis Necrotizante Neutropénica o Enteropatía Ileocecal Neutropénica (1,3,4), es una complicación del tratamiento quimioterápico, potencialmente letal, en la cual se desarrolla un proceso inflamatorio de la pared intestinal, afectación que puede ir desde edema, ulceración y en los casos más severos, hasta la necrosis y perforación. Se afectan con mayor frecuencia íleon terminal y colon derecho, aunque puede estar involucrado cualquier segmento del tubo digestivo. Incidencia variable, del 0.8 al 26%, con pronóstico ominoso en algunos casos, y tasa de mortalidad hasta del 50% (1,4).

En 1933, Cooke describió el hallazgo necrótico de hemorragia intestinal submucosa acompañado de perforaciones apendiculares en niños con leucemia (7); para 1970, Wagner describió una infección necrotizante en ciego, en autopsias de niños tratados por leucemia en fase terminal (3); en ambos trabajos se utilizó el término tiflitis (typhlon: ciego) para denominar el hallazgo. La patogenia

de este síndrome es poco comprendida. Primero se observa edema de mucosa intestinal, hasta abarcar toda la pared intestinal, hipoperfusión y desarrollo de ulceraciones mucosas, hemorragia focal y necrosis transmural; se favorece traslocación bacteriana y perforación intestinal.

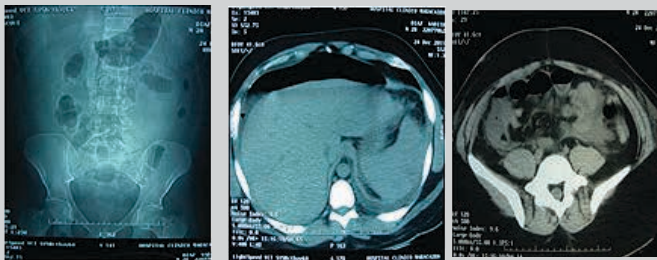
La localización preferente en la región ileocecal no tiene explicación clara. Podrían ser factores favorecedores la riqueza en tejido linfóide, la relativa menor perfusión vascular del colon derecho y la mayor distensibilidad del ciego (7), sin embargo, se acepta que puede afectarse cualquier segmento del tubo digestivo (3,6). Los agentes citotóxicos más relacionados con aparición de EN incluyen los usados en leucemias agudas, como arabinósido de citosina, daunorrubicina y vincristina (4).

OBJETIVOS

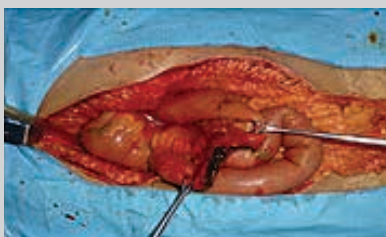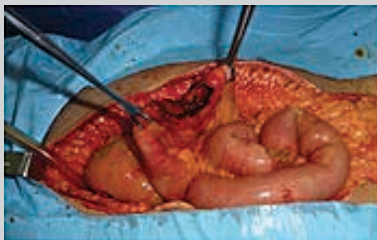Presentar la experiencia de cuatro casos de pacientes oncológicos que consultaron con clínica de abdomen agudo por enteropatía neutropénica y revisar la literatura acerca de esta entidad.

CASO No 1

Masculino, 28 años, con diagnóstico reciente de Leucemia Mieloide Aguda, quien posterior al primer ciclo de quimioterapia (07/12/2011) presentó cuadro de insuficiencia hepática aguda, con importante elevación de transaminasas, bilirrubina y amonio, marcada neutropenia (leucocitos < 1000 xmm³) desde el 4to día de concluido el tratamiento citotóxico y que se extendió por 8 días consecutivos. El 20/12/2011 presenta diarrea y el 23/12/2011 dolor abdominal de instalación brusca, intenso, en hemiabdomen derecho y posterior generalización a todo el abdomen, con acalmia discreta al administrar opiáceos. Al examen físico, signos de irritación peritoneal, edema generalizado, ictericia, hemorragia subconjuntival bilateral. Tomografía Abdominopélvica (TAC) muestra neumoperitoneo, líquido libre en cavidad y cambios inflamatorios en mesenterio. Con diagnóstico de Abdomen Agudo Perforativo: Ulcus péptico vs perforación intestinal es sometido a Laparotomía Exploradora.



TAC 25DIC2011. Discreto derrame pleural izquierdo, evidente neumoperitoneo, líquido libre en cavidad y cambios inflamatorios a nivel de grasa mesentérica.

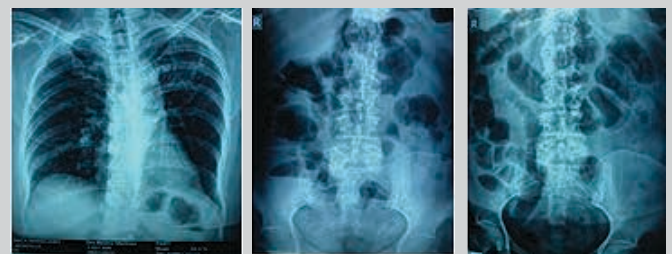

Hallazgo Intraoperatorio. Perforación de íleon terminal a unos 60 cms de unión ileocecal.

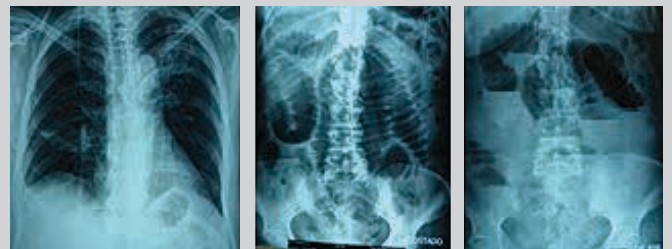Los hallazgos intraoperatorios fueron: Peritonitis secundaria a perforación de íleon terminal; se realiza lavado, resección y anastomosis de asa delgada. Biopsia con hallazgos compatibles a EN. Evolución postoperatoria satisfactoria, egresa por cirugía el 2/01/2012 para seguimiento por hematooncología.

CASO No 2

Femenina, 58 años, antecedentes de Cáncer de Mama (Oct 2009), culminando último ciclo el 3/01/2012 (Gemcitabina y Cisplatino), presenta cuadro clínico desde 6/01 con diarrea, sin sangre, durante 3 días, asociándose dolor abdominal, progresivo, intensidad creciente, distensión abdominal, náuseas sin vómitos. Al ingreso (12/01/2012) toque del estado general, palidez, auscultación pulmonar con disminución de murmullo vesicular en bases; abdomen distendido, dolor a la descompresión, ruidos hidroaéreos (RsHsAs) aislados; sonda nasogástrica (SNG) drena secreción fecaloide.

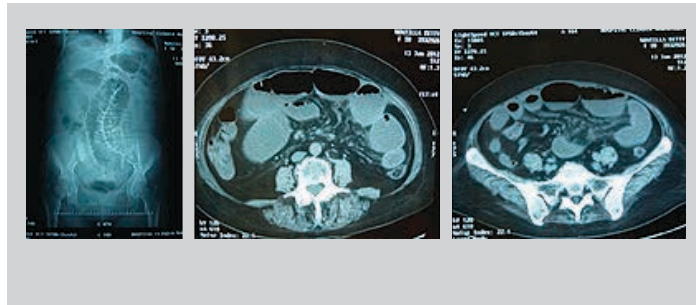


Serie Radiológica Simple 8ENE2012. Íleo regional en área cecal, dilatación de asas.

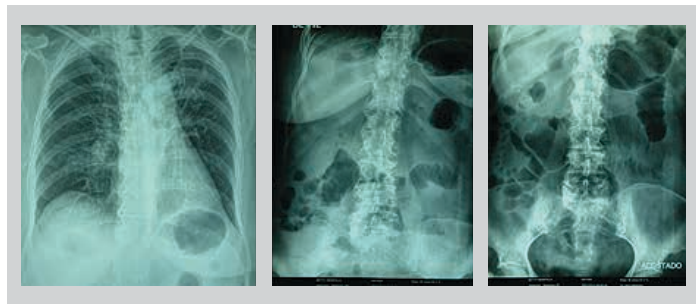


Serie radiológica Simple 13ENE2012. Borramiento Angulo costodiafrágico derecho, severa dilatación de asas delgadas, imágenes en "pila de monedas" y niveles hidroaéreos.

Series radiológicas simples desde 8/01 muestran progresivo empeoramiento de patrón hidroaéreo, última radiología abdominal muestra gran dilatación de asas delgadas, niveles hidroaéreos, imagen en "pila de monedas" y opacidad pélvica. Laboratorio: Hb/Hto 10 grs%/29%; neutropenia marcada (en días sucesivos 400, 400 y 800 blancos),



TAC 13ENE2012. Gran dilatación de asas delgadas, discreto engrosamiento de paredes intestinales, cambios inflamatorios a nivel de grasa mesentérica.



Serie Radiológica Simple 18ene2012. Ángulo costodiafrágico derecho libre, mejoría radiológica con distribución más uniforme de patrón hidroaéreo, persiste distensión sin niveles hidroaéreos.

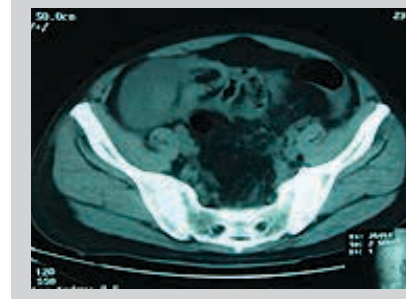
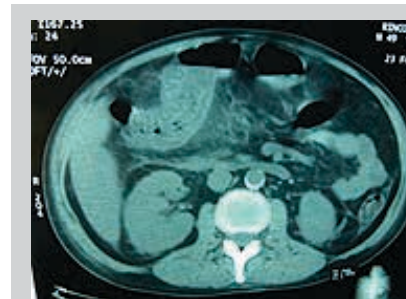con 28% segmentados. TGO, TGP y bilirrubinemia normales, TP/TPT con discreto alargamiento y trombocitopenia marcada (18000 xmm³), APACHE II 20 puntos. Con el antecedente de tratamiento antineoplásico, neutropenia severa y cuadro abdominal, se diagnostica Enterocolitis Neutropénica e iniciamos tratamiento médico, reposo intestinal, antibióticos de amplio espectro, administración de factor de estimulación de colonias de granulocitos y TAC.

El 13 Enero 2012 en control radiológico simple: mayor dilatación de asas delgadas, niveles hidroaéreos y borramiento del seno costodiafrágico derecho. TAC corrobora discreta efusión pleural derecha, dilatación de asas delgadas, cambios inflamatorios en mesenterio, no impresiona engrosamiento de colon derecho/ciego ni presencia de aire y/o líquido libre abdominal. Se mantiene plan médico.

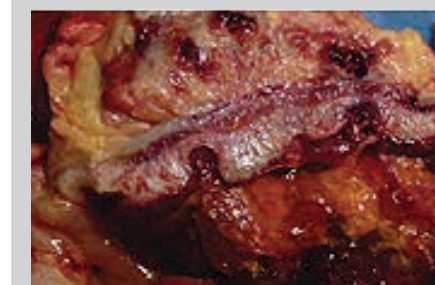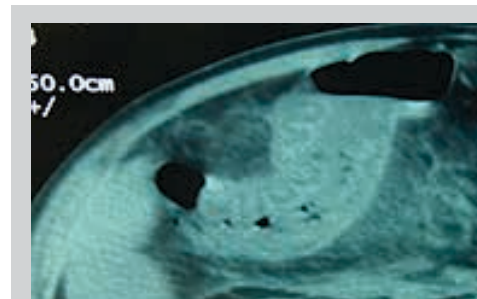
En días sucesivos la paciente mejora, disminuye dolor y distensión abdominal, sin fiebre; a las 48 horas comienza recuperación progresiva en conteo leucocitario (2700 xmm³), con restablecimiento de tránsito intestinal, APACHE II 16 puntos. Al 4to día de ingreso, sin dolor abdominal, se inicia tolerancia oral y controles radiológicos muestran mejoría en el patrón hidroaéreo intestinal. Egresa al 7° día en buen estado general con seguimiento por servicio de oncología médica.

CASO No. 3

Masculino 48 años ingresado por Medicina Interna desde hace 24 días con diagnóstico de Leucemia Mieloide Aguda y en tratamiento quimioterápico. A partir del 18/02/2013 presenta disminución progresiva de conteo leucocitario y desde 19/02/2013, dolor abdominal de intensidad creciente, continuo, asociado a náuseas y diarrea. Para el momento de la evaluación (23/02/2013) paciente en malas condiciones, con facies tóxica, distensión abdominal y francos signos de irritación peritoneal, marcada neutro-



TAC Abdomino Pélvica. Engrosamiento Angulo hepático de colon, proceso inflamatorio pericólico y líquido libre en gotera derecha.



Engrosamiento mural típico de la patología. correlación de imágenes y espécimen.

penia, últimos conteos en 400 y 300 blancos y 45% de neutrófilos, así como severa trombocitopenia (<10000). TAC con marcado engrosamiento del ángulo hepático del colon y líquido libre en gotera derecha y pelvis. En vista de signos de irritación peritoneal se decide conducta quirúrgica. Se evidencia segmento de 12 cms de ángulo hepático de colon engrosado con áreas de necrosis, infiltración inflamatoria del espacio retrocólico derecho y 500 ml de secreción seropurulenta en corredera parietocólica derecha y pelvis. Se realiza colectomía derecha + ileostomía terminal. Paciente fallece durante el postoperatorio inmediato. Diagnóstico histopatológico compatible con Colitis Neutropénica complicada con necrosis transmural y microperforaciones.

CASO No. 4

Masculino 39 años, en régimen quimioterápico por seminoma. Al momento de la evaluación en el décimo día posterior a concluir su último ciclo de quimioterapia, presenta dolor abdominal difuso, distensión, fiebre, náuseas, vómitos y diarrea, asociada a neutropenia severa. Al examen físico, taquicardia, abdomen doloroso, leve distensión sin signos de irritación peritoneal. Radiología simple de abdomen muestra discreta distensión de asas delgadas sin niveles hidroaéreos. TAC abdominal sin imágenes sugestivas de aire o líquido libre en cavidad, plastrón ganglionar neoplásico retroperitoneal (en relación a patología de base). Se instaura tratamiento médico, incluyendo estimuladores de colonias de granulocitos. Mejoría clínica evidente a las 72 horas, con disminución del dolor, la distensión abdominal y cese del cuadro diarreico asociado a la recuperación en el conteo de neutrófilos.

DISCUSIÓN

La enteropatía neutropénica (EN) representa un espectro de enfermedad que va desde una inflamación autolimitada hasta la necrosis fulminante y perforación (7). El cuadro clínico es característico: los pacientes tienen el antecedente de quimioterapia para tratamiento de un tumor sólido o de neoplasias hematológicas. Durante el mismo, o una vez finalizado y presentando neutropenia severa, aparecen los primeros síntomas que suelen ser dolor abdominal, localizado o difuso, fiebre, diarrea y signos de irritación peritoneal en muchos casos.

En la práctica clínica puede ser difícil diferenciar la EN de otras condiciones gastrointestinales infecciosas y no infecciosas en pacientes que reciben altas dosis de quimioterapia, pese a esto, todo paciente con neutropenia severa (neutrófilos totales menores de 500/mm³) que tiene dolor abdominal y fiebre es muy probable que tenga EN (1-7).

El diagnóstico se hace casi exclusivamente según criterios clínicos. Las pruebas radiológicas y de laboratorio se usan como pruebas complementarias, aunque no ofrecen un diagnóstico definitivo. Debe realizarse estudio radiológico, preferentemente tomografía abdominal para medir el grosor de la pared intestinal, ya que puede ayudar a diferenciar esta patología de otras entidades. Las alteraciones en la TAC incluyen colección líquida, dilatación del ciego, cambios inflamatorios en tejidos blandos pericecales, masa inflamatoria en el cuadrante inferior derecho, neumatosis intestinal, aumento en el grosor de la pared cecal, cambios en la grasa mesentérica, presencia de aire libre intraperitoneal. La radiología simple de abdomen es inespecífica, y los hallazgos incluyen: aumento de densidad en el cuadrante inferior derecho, dilatación de asas intestinales especialmente a nivel del ciego, niveles hidroaéreos, neumatosis intestinal, engrosamiento mural y neumoperitoneo en casos de perforación intestinal.

La mayoría de los estudios, reportes de caso y revisiones recomiendan tratamiento individualizando a cada paciente; ante la ausencia de complicaciones (perforación intestinal, peritonitis, hemorragia severa que no se resuelve con la corrección de la trombocitopenia y de los tiempos de coagulación) se recomienda manejo conservador con base en reposo intestinal, succión con sonda nasogástrica, corrección de desequilibrio hidroelectrolítico, nutrición parenteral total y antibióticos de amplio espectro (imipenem o meropenem más metronidazol).

La valoración frecuente por el cirujano es necesaria dado que el complejo problema al que se enfrenta el paciente requiere de manejo multidisciplinario. El tratamiento quirúrgico se recomienda en pacientes con perforación intestinal, deterioro clínico durante la terapia médica, hemorragia gastrointestinal que persiste a pesar de la corrección de citopenias y coagulopatía, o en caso de duda diagnóstica con otras causas de abdomen agudo.

La EN es una complicación que observan más frecuentemente oncólogos médicos y hematólogos, sin embargo es necesario contar con la valoración del paciente por cirugía general en forma constante dadas las posibilidades de complicación quirúrgica; así mismo se debe brindar manejo multidisciplinario por otras especialidades médicas como gastroenterología, medicina interna e infectología con el fin de lograr mejores resultados terapéuticos.

En resumen, la EN es una condición heterogénea, que puede afectar cualquier segmento del tracto. ■

COMPARACIÓN DE LA ECOCARDIOGRAFÍA CONVENCIONAL Y EL MÉTODO STRAIN EN LA EVALUACIÓN DE LA CARDIOTOXICIDAD POR ANTINEOPLÁSICOS

COMPARISON OF CONVENTIONAL ECHOCARDIOGRAPHY AND STRAIN METHOD IN THE EVALUATION OF CARDIOTOXICITY BY ANTINEOPLASTIC

Eugenio F. Ionescu-Silva¹, Hildemari T. Espinosa-Viamonte², Juan J. Pérez-Terán³

1 Cardiología, Medicina Interna, Servicio de Cardiología, Hospital "Dr. Miguel Pérez Carreño", Caracas, Venezuela, dreugenioionescu@yahoo.es. Telf: 0414-6451339/0426-5104011. **2** Cardiología, Servicio de Cardiología, Hospital "Dr. Miguel Pérez Carreño", Caracas, Venezuela, hildemariespinosav@gmail.com. Telf: 0414-8752332.

RESUMEN

Objetivo: Determinar la utilidad del Strain en la detección de cardiotoxicidad por antineoplásicos comparado con la evaluación de función sistólica del ventrículo izquierdo (FSVI) evaluada por el método de Simpson y la evaluación de la función diastólica a través de la relación E/E'. **Método:** Se trata de un estudio prospectivo, longitudinal y descriptivo, en el cual se realizaron 4 evaluaciones ecocardiográficas durante 3 meses, que incluyeron Strain longitudinal, FSVI evaluada por Simpson y determinación de la relación E/E' para evaluar función diastólica, se incluyeron a los pacientes con diagnóstico de neoplasias de cualquier tipo, que asistieron al Servicio de Cardiología del Hospital Dr. Miguel Pérez Carreño para la realización de un ecocardiograma transthorácico previo al inicio de quimioterapia con Antraciclina y/o Trastuzumab. **Resultados:** Se reclutaron 28 pacientes, 75% del sexo femenino, 57% tenían cáncer de mama y el 100% de los pacientes recibieron antraciclina o sus derivados; 43% de los pacientes presentaron cardiotoxicidad, con una disminución estadísticamente significativa de la fracción de eyección del ventrículo izquierdo evaluado por el método de Simpson biplano del 10,29%, de éstos 50% presentaron una disminución >10% del Strain longitudinal global durante su seguimiento; no se evidenció un deterioro de la función diastólica, dada

ABSTRACT

Objective: To determine the utility of Strain in detecting antineoplastic cardiotoxicity compared with evaluation of left ventricular systolic function (LVSF) assessed by the Simpson method and assessment of diastolic function by E/E'. **Method:** This is a prospective, longitudinal and descriptive study, in which four echocardiographic evaluations were performed for 3 months, which included longitudinal Strain, LVSF evaluated by Simpson and determination of the E/E' to assess diastolic function, included patients with a diagnosis of malignancies of any kind, who attended the Department of Cardiology of Dr. Miguel Pérez Carreño Hospital for performing transthoracic echocardiography prior to initiation of chemotherapy with Anthracyclines and / or Trastuzumab. **Results:** 28 patients, 75% female, 57% had breast cancer and 100% of patients received Anthracyclines or their derivatives were recruited; 43% of patients developed cardiotoxicity, with a statistically significant decrease in the ejection fraction of the left ventricle assessed by the biplane Simpson method of 10.29%, of these 50% showed a decrease > 10% of global longitudinal Strain during monitoring; impaired diastolic function, given by an increase of the value of the E/E' follow-up were not evidenced. **Conclusions:** The overall longitudinal Strain is a sensitive and specific tool for the detection of cardiotoxicity. The ejection fraction is a



por un aumento del valor de la relación E/E' durante el seguimiento. Conclusiones: El Strain longitudinal global es una herramienta sensible y específica para la detección de cardiotoxicidad. La fracción de eyección, es un método útil para la evaluación de la FSVI y vigilancia de cardiotoxicidad por antineoplásicos. Palabras claves: Strain longitudinal, cardiotoxicidad, antineoplásicos.

useful method for the assessment of LVFSF and monitoring cardiotoxicity by antineoplastic. Keywords: Longitudinal Strain, cardiotoxicity, antineoplastic agents.

INTRODUCCIÓN

La nueva era de drogas antineoplásicas ha aumentado la tasa de éxito en el tratamiento del cáncer y ha elevado el número de sobrevivientes a esta enfermedad. Estos pacientes tienen que manejar las complicaciones producto del uso de la radioterapia y quimioterapia (1). Una de las más frecuentes y considerada por muchos oncólogos la más relevante, es la cardiotoxicidad por antineoplásicos, ya que si no se detecta y corrige a tiempo, puede llegar a ser irreversible, deteriorando sustancialmente la calidad de vida del paciente.

La intención del presente estudio es comparar la utilidad de las técnicas ecocardiográficas convencionales con el método Strain bidimensional en el diagnóstico de la cardiotoxicidad que se produce en pacientes que reciben tratamiento con antineoplásicos del tipo Antraciclinas y Trastuzumab. El Strain evaluó la deformidad de la fibra miocárdica, una de las funciones que se ve alterada de manera más temprana con el uso de cualquier medicamento cardiotoxico y, por lo tanto, puede ser útil para evaluar la lesión miocárdica que ocurre en estos pacientes, antes de evidenciarse alteraciones en parámetros ecocardiográficos convencionales como la fracción de eyección del ventrículo izquierdo (2).

La cardiotoxicidad de las Antraciclinas, que son una piedra angular en el tratamiento de múltiples neoplasias, es bien conocida, describiéndose una incidencia global de insuficiencia cardíaca sintomática entre el 2,2 y el 5,1%. La miocardiopatía inducida por antraciclinas se ha asociado a un pronóstico desfavorable, con una mortalidad a 2 años de hasta un 60% (3).

Mientras con Trastuzumab, droga utilizada en un subgrupo de pacientes con cáncer de mama, la insuficiencia cardíaca sintomática se da hasta en 4% de los casos y en un 10% de los mismos, se produce una reducción asintomática de la fracción de eyección del ventrículo izquierdo (4).

La cardiotoxicidad potencial de estos agentes exige una

monitorización estricta de la función cardíaca antes, durante y después de su uso, en búsqueda de signos de deterioro de la misma; es allí donde el ecocardiograma transtorácico se ha convertido, por su accesibilidad y valiosa información acerca de la función ventricular izquierda, tanto sistólica como diastólica, en el método de elección para valorarla. Las técnicas ecocardiográficas clásicas usadas en la evaluación del ventrículo izquierdo, han sido ampliamente validadas, y son de uso rutinario en la valoración de pacientes sometidos a quimioterapia. La técnica bidimensional, a través del método de Simpson modificado, permite medir la fracción de eyección; así mismo, técnicas derivadas del Doppler, como la relación E/E', nos permiten evaluar la función diastólica ventricular izquierda (5).

A pesar de su amplia difusión, ambos métodos, tienen limitaciones, como son la variabilidad intra e interobservador y más importante, es que constituyen parámetros que se alteran tardíamente, cuando la cardiotoxicidad ya está instalada y es irreversible.

Las nuevas técnicas ecocardiográficas, como el Strain bidimensional, parecen prometedoras como instrumentos para identificar cardiotoxicidad por antineoplásicos al detectar alteraciones tempranas de la deformación miocárdica, que constituiría una fase más prematura de cardiotoxicidad, previo a la disfunción sistólica evidenciada por los métodos convencionales (2), convirtiéndose en una herramienta útil, que reduciría su incidencia y la morbimortalidad asociada a su aparición.

Nousiainen T. y colaboradores, en un estudio de pacientes con linfoma no Hodgkin tratados con doxorubicina describieron una reducción significativa de la fracción de eyección del ventrículo izquierdo (FEVI) a dosis acumulativas bajas de dicho fármaco, que luego predeciría la posterior aparición de cardiotoxicidad manifiesta (6).

Geoffrey J. Yoon y colaboradores, estudiaron pacientes que recibieron tratamiento con Antraciclinas y Trastuzumab



en la Universidad de Stanford desde octubre 2005 al 2007 con ecocardiografía antes y después de la terapia, encontrando que 40% presentaron una disminución de la FEVI a valores menores del 50% después del tratamiento (7).

Ruxandra Jurcut y colaboradores, demostraron que en contraste a la ecocardiografía convencional y las medidas de la velocidad miocárdica, los parámetros de la deformidad miocárdica (Strain) permiten detectar cambios en la función radial y longitudinal del ventrículo izquierdo posterior al uso de doxorubicina liposomal (8).

James L. Hare y colaboradores, determinaron que hay evidencia de disfunción miocárdica temprana evaluada por el método de Strain y Strain rate antes que los parámetros convencionales y secuenciales de FEVI en pacientes con cáncer de mama en tratamiento con Trastuzumab (9). Nazanin Fallah-Rad y colaboradores, concluyeron que tanto el Doppler tisular como las imágenes de Strain son susceptibles a determinar cambios preclínicos en la función sistólica del ventrículo izquierdo antes de los cambios convencionales en la fracción de eyección, en pacientes con cáncer de mama HER 2 tratados con Trastuzumab (10).

Heloisa Sawaya y colaboradores, concluyeron que el aumento en la concentración de Troponina en plasma y la disminución de más de 10% del Strain longitudinal son los principales predictores de cardiotoxicidad en pacientes con cáncer de mama tratados con Antraciclinas y Trastuzumab (11).

Los objetivos del presente estudio son determinar la utilidad del Strain bidimensional en la detección de cardiotoxicidad por antineoplásicos comparado con la evaluación de función sistólica global del ventrículo izquierdo (FSVI) evaluada por el método de Simpson biplano y determinar la utilidad del Strain bidimensional en la detección de cardiotoxicidad por antineoplásicos comparado con la evaluación de la función diastólica a través de imágenes dependientes del Doppler, específicamente de la relación E/E'.

METODO

Se trata de un estudio prospectivo, longitudinal y descriptivo, con un grupo único, auto-comparable (12), en el cual se realizaron 4 evaluaciones ecocardiográficas a cada paciente en un periodo de tiempo de 3 meses, que incluyeron una evaluación basal de Strain longitudinal, FSVI evaluada por Simpson biplano y la determinación de la relación E/E'', con determinaciones seriadas una semana posterior al inicio de la quimioterapia, un mes después del inicio y tres meses después.

Se incluyeron todos los pacientes con diagnóstico reciente de neoplasias de cualquier tipo, mayores de 15 años, que asistieron al laboratorio de estudios no invasivos del Servicio de Cardiología del Hospital Dr. Miguel Pérez Carreño para la realización de ecocardiograma transtorácico previo al inicio de quimioterapia con Antraciclinas y/o Trastuzumab, en el periodo comprendido entre febrero y noviembre de 2012.

Se excluyeron del estudio a los pacientes con diagnósticos establecidos de cardiopatía estructural, a los pacientes con fracción de eyección <50% evidenciada en el ecocardiograma basal y los que recibían de manera regular fármacos con cardiotoxicidad demostrada.

Para la realización del presente estudio se contó con la aprobación del comité de ética del Hospital Dr. Miguel Pérez Carreño; a todos los pacientes incluidos se les explicó el protocolo de investigación y se les solicitó la firma de un consentimiento voluntario informado, así mismo se recolectaron todos los datos en un registro, la cual fue luego trasladada a la tabla general de datos para realizar el procesamiento estadístico.

ESTADÍSTICA

Para el análisis descriptivo de las variables se utilizó distribución de frecuencias absolutas y porcentuales, tablas de contingencia de doble entrada, comparación de medias, medianas y dispersión por grupos en evaluación; para el análisis gráfico se utilizaron diagramas de sectores, gráfi-

TABLA 1: Distribución de pacientes según Género

GÉNERO	CASOS	PORCENTAJES
FEMENINO	21	75%
MASCULINO	7	25%
TOTAL CASOS 28	28	100%

Fuente: Tabla general de datos.

TABLA 2: Distribución de pacientes según Grupos de edad

GRUPOS DE EDAD	CASOS	PORCENTAJES
Menos de 30	3	11%
30 - - 39	6	21%
40 - - 49	8	29%
50 - - 59	6	21%
60 y más	5	18%
TOTAL CASOS	28	100%

Fuente: Tabla general de datos.

cos de dispersión, histogramas de frecuencias, gráficos de barra, polígonos de frecuencia; para el análisis de significación los contrastes propuestos fueron diferencia de medias y diferencia de proporciones, con significación (según el caso del contraste) basada en T-student, Mann Whitney, Chicuadrado y Normal; todos los contrastes de hipótesis se realizaron con un $\alpha = 0,05$, es decir, una confianza del 95%; los contrastes fueron significativos cuando $p < 0,05$ (12-15).

Los ecocardiogramas transtorácicos se realizaron en el Laboratorio de Estudios No Invasivos del Servicio de Cardiología del Hospital Dr. Miguel Pérez Carreño, para ello se utilizó un equipo Vivid 7 (GE Healthcare), los pacientes fueron sometidos a estudios ecocardiográficos con vistas convencionales de los diferentes ejes por parte de 2 operadores del equipo investigador, cada paciente fue seguido por el mismo operador en sus 4 visitas para evitar el error inter observador; la FEVI fue calculada por el método de Simpson Biplano a través del trazado del borde endocárdico en las vistas de 4 y 2 cámaras; la relación E/E' fue calculada a través de la relación entre la velocidad promedio de la onda E del flujo transmitral en 3 latidos con la velocidad promedio de al menos 3 latidos de la onda E' del Doppler Tisular (velocidad del anillo mitral) evaluada a nivel septal; para las mediciones del Strain miocárdico longitudinal se obtuvieron imágenes en escala de grises en 2D en la vistas apical

3 cámaras (eje longitudinal largo del ventrículo izquierdo), 4 cámaras y 2 cámaras, el tiempo de eyección del ventrículo izquierdo se estableció a través de la determinación de la apertura y cierre de la válvula aortica con el trazo de la onda del Doppler continuo en la válvula aórtica; el pico sistólico global del strain longitudinal fue calculado a través del promedio de los valores del strain sistólico pico de todos los segmentos del eje longitudinal largo, del 4 cámaras y del 2 cámaras. La evaluación y cálculo de la fracción de eyección por el método de Simpson biplano fue revisada en data post procesada por un ecocardiografista experto; la evaluación y determinación del Strain longitudinal fueron realizadas en el momento de cada visita por el operador perteneciente al equipo investigador utilizando el software integrado al Vivid 7.

RESULTADOS

Se incluyeron en el estudio 28 pacientes, de los cuales el 50% completaron el seguimiento de tres meses, el 39% de los mismos no lograron completar el seguimiento en el tiempo establecido y el 11% de los pacientes fallecieron antes de concluir el estudio. De los 28 pacientes, 75% pertenecían al sexo femenino y 25% al sexo masculino (ver tabla 1). El 11% de estos tenían menos de 30 años, el 21% entre 30 y 39 años, el 29% entre 40 y 49 años, el 21% entre 50 y 59 años y el 18% 60 años o más (ver tabla 2).

TABLA 3: Distribución de pacientes según presencia de factores de riesgo para Enfermedad Cardiovascular

FACTORES DE RIESGO	CASOS	PORCENTAJES
HTA	8	29%
HTA + Tabaco	2	7%
Sin factores de riesgo	18	64%
TOTAL CASOS	28	100%

Fuente: Tabla general de datos.

TABLA 4: Evolución de la fracción de eyección

	FE (BASAL)	FE 2	FE 3	FE 4
Límite Inferior 95%	61,4	61,8	56,6	53,5
Promedio	64,2	65,9	61,6	57,6
Límite Superior 95%	66,9	70,1	66,6	61,6
Variación Porcentual Seguimiento vs Basal		-2,72%	3,96%	10,29%

Fuente: Tabla general de datos.

Análisis de varianza de una vía (Anova) 95% de Confianza, p-valor= 0,014.

TABLA 5: Evolución de la relación E/E´

	E/E´ (BASAL)	E/E´ 2	E/E´ 3	E/E´ 4
Límite Inferior 95%	6,3	4,1	3,5	4,7
Promedio	9,0	8,2	8,5	8,8
Límite Superior 95%	11,8	12,4	13,5	12,9
Variación Porcentual Seguimiento vs Basal		9,01%	5,53%	2,63%

Fuente: Tabla general de datos.

Análisis de varianza de una vía (Anova) 95% de Confianza, p-valor= 0,842.

TABLA 6: Comparación de FE < 10% con STRAIN GLOBAL < 10%

Δ FE	Δ STRAIN GLOBAL		
	>10%	<10%	Total general
>10%	5	1	6
<10%	2	6	8
Total general	7	7	14

Fuente: Tabla general de datos.

Predictor	Sensibilidad	Especificidad	VPP	VPN
STRAIN GLOBAL < 10%	5/6 (83%)	6/8 (75%)	5/7 (71%)	6/7 (86%)



El 64% no tenían factores de riesgos para desarrollar enfermedad cardiovascular y 29% de los pacientes eran hipertensos (ver tabla 3). Dentro del grupo de los pacientes hipertensos, 67% recibían tratamiento con antagonista de receptores de angiotensina II (ARA II), 16% con inhibidores de enzima convertidora de angiotensina (IECA) y 17% la combinación de ARA II con betabloqueantes.

Según el diagnóstico oncológico, el 59% de los pacientes tenían cáncer de mama, 19% linfomas, 8% leucemias mieloides agudas (M3), 7% mieloma múltiple y 7% adenocarcinoma gástrico (ver figura 1). En base al tratamiento antineoplásico, el 100% de los pacientes recibió Antraciclinas o sus derivados y solo un 7% la combinación de Antraciclinas con Trastuzumab (ver figura 2). Dentro del grupo de paciente que recibió antraciclinas solo un 4% de los pacientes recibió Cardioxane durante todo su esquema de tratamiento.

Durante el seguimiento de la evolución de la FE en el tiempo establecido de 3 meses el 43% de los pacientes que recibían antineoplásicos presentó cardiotoxicidad, definida como una disminución de más del 10% de la FEVI independientemente de la presencia de síntomas de insuficiencia cardíaca, evidenciándose un descenso promedio de 10,29% con respecto a la FE basal (ver figura 3 y tabla 4). Durante el seguimiento se evidenció una disminución de la relación E/E' de 2,63%. (ver tabla 5).

En cuanto a la evaluación del Strain, 50% de los pacientes presentaron una disminución >10% a los 3 meses comparado con su valor basal; con una variación porcentual de 0,94% del strain longitudinal promedio de todos los segmentos que conforman el eje apical de 4 cámaras, del 4,4% de los seg-

mentos que conforman el eje apical de 3 cámaras (APLAX), 11,87% del apical de 2 cámaras y del 5,98% cuando se comparó el strain longitudinal global basal con el control a los 3 meses posterior al inicio de quimioterapia (ver figura 4).

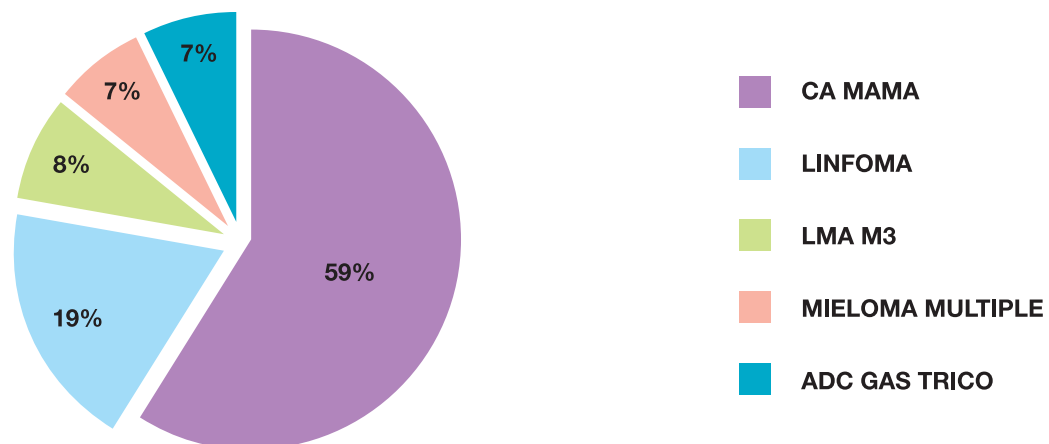
DISCUSIÓN

En el presente estudio se pudo concluir el seguimiento al 50% de los pacientes incluidos en el mismo, esto posiblemente motivado a que un grupo de los pacientes que iniciaron el protocolo eran de localidades foráneas al centro de investigación, lo cual dificultaba el traslado y cumplimiento de los ecocardiogramas en el tiempo establecido.

Otra de las causas fue la presencia de complicaciones inherentes a su enfermedad de base, que ameritaron hospitalizaciones en otros centros durante el seguimiento (Hospital Universitario de Caracas, Hospital Oncológico Padre Machado); 3 de los pacientes fallecieron después de iniciar el protocolo de estudio, posterior a recibir el primer ciclo de quimioterapia, no lográndose obtener información precisa sobre la causa del fallecimiento por lo cual no se puede descartar la posibilidad de complicaciones cardiovasculares secundarias al uso de antineoplásicos.

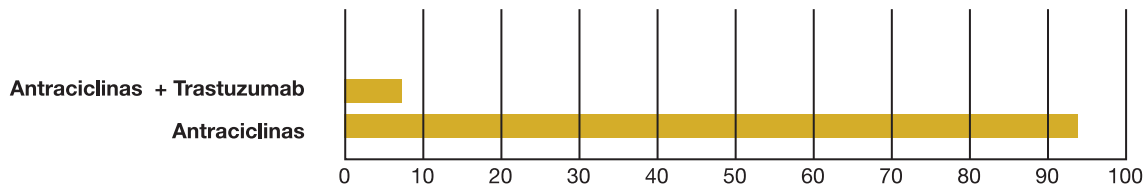
Se evidenció un porcentaje significativamente mayor de pacientes del sexo femenino (75%), esto relacionado al número superior de paciente con el diagnóstico inicial de cáncer de mama; se observó una distribución homogénea en los pacientes según el grupo etario. La mayoría de los pacientes (64%) no presentaban factores de riesgo para el desarrollo de enfermedad cardiovascular previo al inicio del estudio, lo cual elimina el sesgo de la presencia de enfermedades que pudieran muy bien contribuir a causar deterioro de la función ventricular izquierda y alteraciones

Figura 1: Distribución de pacientes según Diagnóstico Oncológico



Fuente: Tabla general de datos.

Figura 2: Distribución de pacientes según medicación Oncológica



Fuente: Tabla general de datos.

en el Strain; el 29% de los pacientes padecían hipertensión arterial sistémica, sin embargo, estos pacientes tenían un ecocardiograma basal normal, es decir, con función sistólica conservada, función diastólica normal y sin evidencia de alteraciones en el Strain longitudinal, a su vez se encontraban en control regular con tratamiento a base de IECA, ARA II o la combinación de ARA II más betabloqueantes, medicamentos que han demostrado su efectividad en la prevención de la disfunción ventricular izquierda inducida por quimioterapia¹⁶.

El porcentaje más significativo de los pacientes dentro de la población estudiada tenían el diagnóstico de cáncer de mama, a pesar de este hecho solo el 13% del grupo recibieron tratamiento con trastuzumab, lo que representa el 7% del total de la población, esto puede estar relacionado a una baja prevalencia de cáncer de mama con HER2 positivo en la población estudiada, sin embargo, también pudiera estar asociado con la poca disponibilidad de la prueba para determinar el mismo en nuestro medio. La totalidad de los pacientes incluidos recibió Antraciclinas o sus derivados en el esquema de tratamiento antineoplásico, lo que hace que el estudio tenga mayor influencia en las recomendaciones sobre este grupo de medicamentos. No se pudo confirmar el uso regular del medicamento Dexrazoxane (Cardioxane) en el 86% de los pacientes, fármaco que ha demostrado ser beneficioso en la prevención de la toxicidad por antraciclinas¹⁷.

En el presente estudio 43% de los pacientes presentaron cardiotoxicidad, con una disminución estadísticamente significativa del 10,29% (p: 0,014) en la fracción de eyección del ventrículo izquierdo por el método de Simpson biplano en la evaluación ecocardiográfica al final de los tres meses de seguimiento, valor que se encuentra por encima del punto de corte para definir cardiotoxicidad por antineoplásicos, según las guías actuales 18, 19. Como se puede evidenciar el porcentaje de paciente que presentaron cardiotoxicidad fue significativamente mayor que lo reportado por otras series 6, 7, 8, 11, sin embargo, en el

presente estudio no se tomó en cuenta la dosis acumulada de Antraciclinas en la cual los paciente comenzaban a presentar disminución de la FE, correlación que ya se encuentra establecida y que pudiera explicar porque se evidencio tanta cardiotoxicidad.

Se evidenció que el 50% de los pacientes que presentaron cardiotoxicidad, tuvieron una disminución >10% del Strain longitudinal global durante su seguimiento a los 3 meses, punto de cohorte reconocido como significativo para definir disfunción ventricular izquierda en el uso de antineoplásicos^{8, 9, 10, 11}. Estableciéndose una sensibilidad del 83% y especificidad del 75% para el método. Con un valor predictivo positivo del 71% y un valor predictivo negativo del 86% (ver tabla 6 y figura 5), valores comparables a los descritos en la literatura¹¹.

Dentro de los múltiples factores que pueden explicar la mayor sensibilidad del Strain comparado con la determinación de la fracción de eyección por Simpson, se encuentra que la disfunción de algunos segmentos miocárdicos pudieran ser compensados por otros, conllevando esto a una preservación de la fracción de eyección global, otro factor que contribuiría sería la variabilidad del método, esto debido a que las mediciones del Strain, envuelven el promedio de las medidas semiautomatizadas de los 17 segmentos establecidos, mientras que la fracción de eyección evalúa solo el trazado de la cavidad ventricular en dos planos ortogonales, en este sentido la variabilidad del strain longitudinal pudiera ser menor.

Las fallas en la definición del borde endocárdico, la carencia de medios de contraste en nuestro país, la conocida subestimación de los segmentos del ápex en el método bidimensional, la afectación de zonas “silentes” para el método de Simpson biplano como son las que conforman el plano apical de 3 cámaras, (el septo anterior y la cara inferolateral), que no son tomadas en cuenta en éste método a la hora del cálculo de la fracción de eyección y que en nuestro estudio mostraron un descenso del strain del

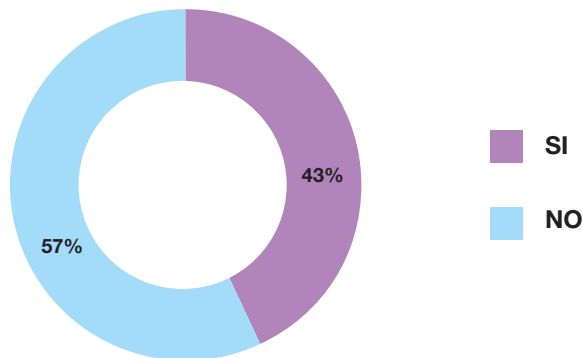


4.4% y finalmente una mejor y más fisiológica evaluación de la mecánica ventricular y del movimiento de la banda muscular helicoidal que conforma ambos ventrículos, podrían explicar las ventajas demostradas por el Strain bidimensional, particularmente en los casos de uso de fármacos con conocido potencial cardiotoxico, donde la determinación de cambios sutiles y precoces de la fun-

ción ventricular, son de suprema importancia a la hora de la toma de decisiones.

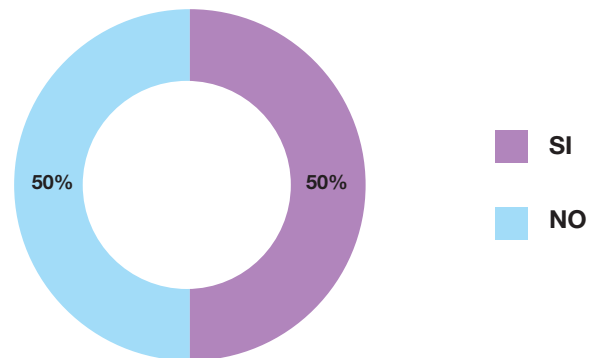
No se evidenció un aumento en los valores de la relación E/E' (p: 0,842), parámetro utilizado en la evaluación inicial de la función diastólica del ventrículo izquierdo, pudiendo estar éste hallazgo.

Figura 3: Distribución de pacientes según presencia de cardiotoxicidad por FEVI



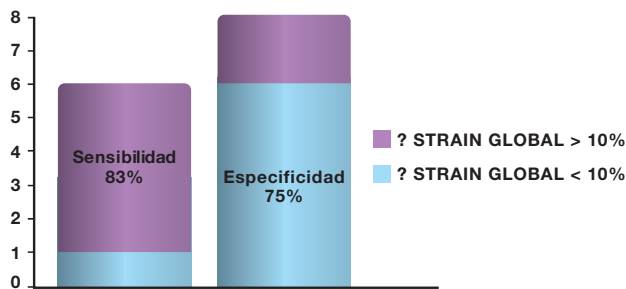
Fuente: Tabla general de datos.

Figura 4: Distribución de pacientes según disminución de >10% del Strain longitudinal global a los 3 meses



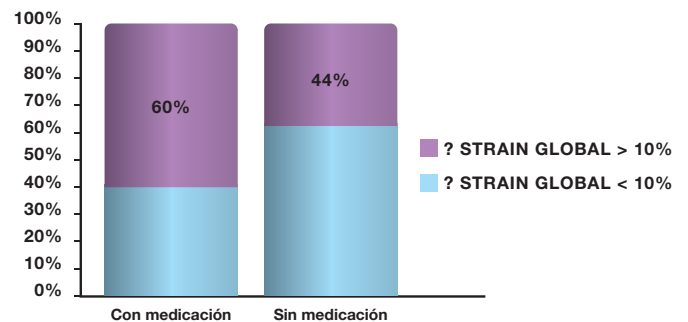
Fuente: Tabla general de datos.

Figura 5: Comparación cantidad de pacientes con < 10% y STRAIN GLOBAL < 10%



Fuente: Tabla general de datos.

Figura 6: Comparación de USO DE MEDICACIÓN con STRAIN GLOBAL < 10%



Fuente: Tabla general de datos.

REFERENCIAS

Pamela N. Schultz, Martha L. Beck, Charles Stava y Rena Vassilopoulou-Sellin; Health profiles in 5836 long-term cancer survivors. *Int. J. Cancer*: 2003 104, 488 – 495.

Tomas, C., Horacio, P., Jorge, Lax. Nuevas técnicas en ecocardiografía. Ediciones Journal S.A., 1era edición, 2012.

Laurel J. Steinherz, Peter G. Steinherz, Charlotte T. Tan, Glenn Heller, M. Lois Murphy; Cardiac Toxicity 4 to 20 Years After Completing Anthracycline Therapy. *JAMA*. 1991; 266(12).

Kenneth R. Chien; Herceptin and the Heart – A Molecular Modifier of Cardiac Failure. *N Engl J Med* 2006; 354:789-790.

Catherine M. Otto, *Textbook of Clinical Echocardiography*, Saunders – Elsevier; 4ta edición, 2009.

Nousiainen T, Jantunen E, Vanninen E y Hartikainen J. Early decline in left ventricular ejection fraction predicts doxorubicin cardiotoxicity in lymphoma patients. *British Journal of Cancer* 2002; 86, 1697 -1700.

Geoffrey J. Yoon, Melinda L. Telli, David P. Kao, Kelly Y.



Matsuda, Robert W. Carlson, Ronald M. Witteles. Left Ventricular Dysfunction in Patients Receiving Cardiotoxic Cancer Therapies. Are Clinicians Responding Optimally?. *J Am Coll Cardiol.* 2010; 56:1644-1650.

Ruxandra Jurcut, Hans Wildiers, Javier Ganame, Jan D'hooge, Julie De Backer, Hannelore Denys, et al. Strain Rate Imaging Detects Early Cardiac Effects of Pegylated Liposomal Doxorubicin as Adjuvant Therapy in Elderly Patients with Breast Cancer. *Journal of the American Society of Echocardiography.* 2008 21(12). p.1283-1289.

James L. Hare, Joseph K. Brown, Rodol Leano, Carly Jenkins, Natasha Woodward, y Thomas H. Marwick. Use of myocardial deformation imaging to detect preclinical myocardial dysfunction before conventional measures in patients undergoing breast cancer treatment with Trastuzumab. *Am Heart J* 2009; 158: 294-301.

Nazanin Fallah-rad, Jonathan R. Walker, Anthony Wassef, Matthew Lytwyn, Sheena Bohonis, Tielan Fang, et al. The Utility of Cardiac Biomarkers, Tissue Velocity and Strain Imaging, and Cardiac Magnetic Resonance Imaging in Predicting Early Left Ventricular Dysfunction in Patients With Human Epidermal Growth Factor Receptor II- Positive Breast Cancer Treated With Adjuvant Trastuzumab Therapy. *J Am Coll Cardiol* 2011; 57: 2263-2270.

Heloisa Sawaya, Igal A. Sebag, Juan C. Planas, James L. Januzzi, Bonnie Ky, Víctor Cohen, et al. Early Detection and Prediction of Cardiotoxicity in Chemotherapy-Treated Patients. *Am J Cardiol* 2011; 107:1375-1380.

Rothman KJ, Greenland S. *Modern epidemiology.* East Washington Square, PA: Lippincott-Raven Publishers. 2nd edition, 1998.

Miettinen Ollis S. *Theoretical Epidemiology: Principles of Occurrence Research in Medicine.* Nueva York: A Wiley Medical Publication, 1985.

Víctor Abaira Santos y Alberto Pérez de Vargas. *Métodos multivariantes en bioestadística,* Editorial Ramón Areces, 1996.

Haynes R. Brian, Tugwell P. *Epidemiología clínica. Una ciencia básica para la medicina clínica.* Madrid: Díaz Santos S.A., 1989.

Xavier Bosch, Jordi Steve, Marta Sitges, Teresa M. de Caralt, Ariadna Domenech, Jose T. Ortiz, et al. Prevention of Chemotherapy-Induced Left Ventricular Dysfunction

with Enalapril and Carvedilol: Rationale and Design of the OVERCOME Trial. *J Cardiac Fail* 2011; 1-6.

M. Marty, M. Espié, A. Llombart, A. Monnier, B. L. Rapoport, V. Stahalova. Multicenter randomized phase III study of the cardioprotective effect of dexrazoxane (Cardioxane®) in advanced/metastatic breast cancer patients treated with anthracycline-based chemotherapy. *Ann Oncol* 2006 17 (4): 614-622.

Andrew Seidman, Clifford Hudis, Mary Kathryn Pierri, Steven Shak, Virginia Paton, Mark Ashby, et al. ■



VÓLVULO DE INTESTINO DELGADO. REPORTE DE UN CASO

SMALL BOWEL VOLVULUS. REPORT OF CASE

Ramírez-Bracho Luis*, Rincón-Reyes Hiliana*, Medina-Ortega Frank** y Méndez-Duarte Luis**. Servicio de Cirugía General, Hospital Dr. Adolfo Pons, Maracaibo, Venezuela.

* Adjuntos de Cirugía General del Hospital Adolfo Pons, ** Residentes de Cirugía General del Hospital Adolfo Pons

RESUMEN

Introducción: El vólvulo de intestino delgado es una patología infrecuente en casos de obstrucción intestinal en adultos, siendo una entidad común en niños, debido al origen embrionario. Presentándose como una torsión anormal del intestino alrededor del eje o su mesenterio. Representando el 3-6% de los casos de obstrucción del intestino delgado, con mortalidad del 9% al 35%. **Objetivo:** Presentar un caso de vólvulo intestino delgado en adulto. **Caso:** Masculino 76 años, que ingresa con dolor abdominal en epigastrio de 3 días de evolución, tipo cólico, luego generalizado, acompañado de náuseas y vómitos.

Antecedente quirúrgico: hernioplastia epigástrica de emergencia. Presentándose en regulares condiciones, deshidratado, taquicárdico, afebril, abdomen blando, depresible, onda peristáltica visible. Leucocitosis 11300, neutrófilos 78%. **Radiología:** dilatación de intestino delgado, niveles hidroaéreos. Con diagnóstico de abdomen agudo obstructivo por bridas, realizándose laparotomía exploradora evidenciando dilatación yeyunal, rotación de raíz del mesenterio con vólvulo de asa delgada, practicamos desrotación del mesenterio del intestino delgado, comprobando viabilidad del mismo, culmina acto quirúrgico. Evolución postoperatoria satisfactoria, egreso al cuarto día.

Discusión y Conclusiones: Para el grupo etario del paciente la patología es inusual, existiendo pocos reportes en la literatura similares. Presentándose el vólvulo como enfermedad casi exclusivo de colon. Gracias a la viabilidad del asa intestinal el índice de morbimortalidad fue bajo, tal y como lo reporta los textos. Resulta un gran reto realizar un diagnóstico preoperatorio preciso. Vital importancia implica la resolución precoz para prevenir complicaciones. **Palabras clave:** Vólvulo, yeyuno, asa cerrada.

ABSTRACT

Introduction: Small bowel volvulus is an infrequent pathology in cases of intestinal obstruction in adults, being an organization common in children, due to the embryonic origin. Appearing like an abnormal torsion of the intestine around the axis or his mesenterio. Representing the 3-6% of the cases of obstruction of the thin intestine, with mortality from 9% to 35%. **Objective:** To present/display a case of small bowel volvulus in adult. **Case:** Masculine 76 years, that enter with abdominal pain in epigastrio of 3 days of evolution, colic type, soon generalized, accompanied by nauseous and vomits.

Surgical antecedent: epigastric hernioplasty of emergency. Appearing in regular conditions, dehydrated, tachycardic, afebril; soft and depresible abdomen, evident peristaltic wave. Leucocytosis 11300, segmented 78%. **Radiology:** small bowel distention, fluids levels. With I diagnose of obstructive acute abdomen by bridles, being made exploratory laparotomy demonstrating yeyunal expansion, rotation by root of mesentery with volvulus of small bowel, we practiced de-spin of mesentery of the small bowel, verifying viability of he himself, culminates surgical act. Satisfactory postoperative evolution, debit to the fourth day.

Discussion and Conclusions: For the etary group of the patient the pathology is unusual, existing few reports in literature similar. Appearing volvulus like almost exclusive disease of colon. Thanks to the viability of the intestinal handle the morbimortality index was low, so and as it reports texts. A great challenge turns out to make a precise preoperative diagnosis. Vital importance implies the precocious resolution to prevent complications. **Key words:** Volvulus, yeyuno, roast closed.

INTRODUCCIÓN

El vólvulo se define como una torsión anormal del intestino alrededor del eje o su mesenterio estrechando la luz del intestino, que a la larga restringe el flujo de los vasos mesentéricos a dicha víscera. Presentándose comúnmente como abdomen agudo obstructivo, lo que conlleva isquemia y posterior necrosis del segmento afectado, perforación del intestino y la peritonitis como evolución natural de la enfermedad. El vólvulo es el intestino delgado representa el 3-6% de todos los casos de obstrucción del intestino delgado en los países occidentales (5).

La mortalidad del vólvulo de intestino delgado se encuentra del 9% al 35% (1). Siendo de hasta el 100% en el caso de necrosis del intestino. En Europa Oriental y América del Norte la incidencia al año es de 1.7 al 5.7 casos por 100000 habitantes, incrementándose en países como África, Medio Oriente, Asia e India hasta tasas de 24 a 60 por 100000 habitantes, pudiéndose relacionar con los hábitos dietéticos debido a la alimentación rica en fibras posterior a ayunos prolongados.(5)

El vólvulo de intestino delgado es una patología infrecuente en casos de obstrucción intestinal en adultos, siendo una entidad común en niños, debido al origen embrionario. Cuando se presenta en el adulto su localización predomina en el intestino grueso en especial el colon sigmoides, siendo aun más rara la presentación de vólvulo en intestino delgado. Su clínica se presenta como casos de obstrucción intestinal con dolor abdominal, distensión, náuseas, vómitos, pudiendo evidenciarse leucocitosis, con signos radiológicos de obstrucción intestinal, siendo la tomografía abdominal de gran relevancia para el diagnóstico preciso preoperatorio ya que se puede evidenciar la rotación del mesenterio y signo de la “cola de pavo real” (7) cuando hay torsión intestinal.

El tratamiento definitivo es quirúrgico donde posterior a laparotomía exploradora se debe realizar verificación del segmento afectado con posterior desrotación intestinal para identificar la viabilidad o no del mismo con el fin de evaluar el estado de isquemia o necrosis, siendo el caso de necrosis la resección y anastomosis intestinal, y en caso de ser viable el intestino el cirujano evaluará la decisión de mantener el tejido sin necesidad de resección.

OBJETIVO

Presentar un caso de vólvulo intestinal en un adulto mayor, su presentación clínica, diagnóstico y resolución quirúrgica del mismo.

CASO CLÍNICO

Paciente Masculino de 76 años de edad, quien consulta

por presentar dolor abdominal en epigastrio de 3 días de evolución, tipo cólico, luego generalizado, acompañado de náuseas y vómitos. Antecedentes: hipertensión mal controlada y arritmia cardíaca; Quirúrgico: hernioplastia epigástrica de emergencia. Examen físico: regulares condiciones, deshidratado, taquicárdico, taquipneico, afebril,

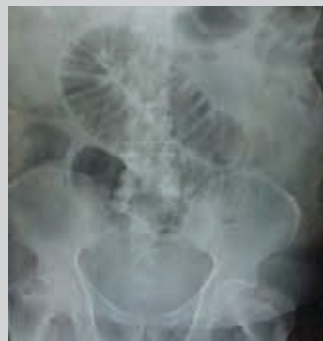
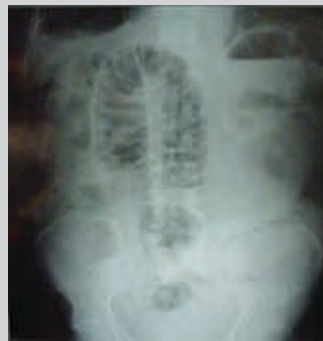
Figura 1. Niveles hidroaéreos en asa delgada, radiología de abdomen de pie.

Figura 2. Imagen en pila de monedas, patrón de asa delgada.

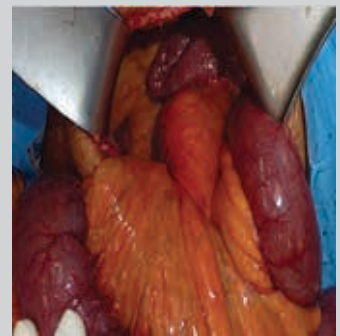
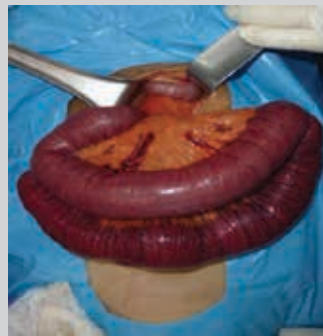
Figura 3. Rotación del mesenterio, donde se evidencia asa delgada con cambios de coloración.

Figura 4. vólvulo de intestino delgado, rotación del mesenterio.

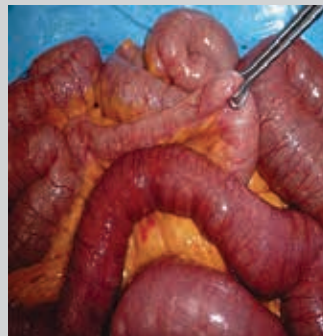

Figura 5. Se aprecia comparación de asa delgada, donde se evidencia área dilatada y cambios de coloración.



cardiopulmonar estable, abdomen blando, depresible, onda peristáltica visible (signo de lucha), palpando asa dilatada en mesogastrio. Leucocitosis 11300, segmentados 78%. Radiología con dilatación en asa cerrada de intestino delgado, imagen en pila de monedas y niveles hidroaéreos. Se ingresa con diagnóstico de abdomen agudo obstructivo por bridas, por cual se realiza laparotomía exploradora evidenciando dilatación yeyunal, rotación de raíz del mesenterio con vólvulo de asa delgada, practicamos desrotación del mesenterio del intestino delgado, comprobando viabilidad del mismo y se culmina acto quirúrgico sin complicaciones. Evolución postoperatoria satisfactoria, con egreso al cuarto día del postoperatorio.

DISCUSIÓN

En nuestro caso, para el grupo etario del paciente la patología es inusual, existiendo pocos reportes en la literatura similares. Presentándose el vólvulo como una enfermedad casi exclusiva de colon. La presentación clínica del paciente sugiere claramente la presencia de un abdomen agudo obstructivo, correlacionándose la severidad del dolor con el grado de oclusión vascular, los signos de irritación peritoneal está presente solo en 25% de los casos, pero realizar un diagnóstico preoperatorio de certeza es poco probable, siendo de ayuda la realización imágenes complementarias como la tomografía abdominal que nos demostraría la presencia de una rotación del intestino sobre su mesenterio, el tiempo de evolución es importante en relación a la presencia de necrosis o no del mismo lo cual aumentaría la mortalidad del paciente. En los casos de vólvulo la resección y anastomosis es la solución debido a la presencia de necrosis, en los casos los cuales el tejido sea poco viable para anastomosis es recomendado la ileostomía, ya cuando el grado de necrosis es masiva el pronóstico de mortalidad cercano al 100%. En nuestro caso la viabilidad del mismo no amerita conducta agresiva, ayudando con ello a la recuperación del mismo.

CONCLUSIÓN

Siendo esta entidad tan poco frecuente, resulta un gran reto realizar un diagnóstico preoperatorio preciso. Por ello no debe ser subestimado a la hora realizar el diagnóstico diferencial, teniendo en cuenta factores como la edad, antecedentes quirúrgicos, dieta rica en fibras con ayunos prolongados, con ello así, a pesar de su baja incidencia, no obviar su presencia hasta al tanto no tener un diagnóstico definitivo. Vital importancia implica la resolución quirúrgica precoz del cuadro para prevenir complicaciones, las cuales podrían ser mortales.

BIBLIOGRAFÍA

Jasneet Singh Bhullara, Spontaneous Resolution of Pri-

mary Small Bowel Volvulus With Oral Contrast. *J Curr Surg* • 2012;2(3):110-112.

Drs. Gonzalo Soto, Rafael Luengas. Vólvulo de intestino delgado. *Rev. Chilena de Cirugía*. Vol 59 - N° 5, Octubre 2007.

Drs. Ricardo Yañez, Ximena Parada. Linfangioma mesentérico multiquístico como causa de vólvulo intestinal. *Rev. Chilena de Cirugía*. Vol 61 - N° 3, Junio 2009; pág. 285-289.

Dr. Carlos Baeza-Herrera, Malrotación y volvulus intestinal perinatal *Acta Pediatr Mex* 2008;29 (2):73-77.

Volvulus: a rare twist on small-bowel obstruction DOI:10.1503/cmaj.1040662. *JAMC* • 28 SEPT. 2004; 171 (7).

Bernstein SM, Russ PD. Midgut volvulus: a rare cause of acute abdomen in an adult patient. *AJR Am J Roentgenol* 1998;171(3):639-41.

Roggo A, Ottinger LW. Acute small bowel volvulus in adults. A sporadic form of strangulating intestinal obstruction. *Ann Surg* 1992;216(2):135- 41.

Iwuagwu O, Deans GT. Small bowel volvulus: a review. *J R Coll Surg Edinb* 1999;44(3):150-5.

Qayyum A, Cowling MG, Adam EJ. Small bowel volvulus related to a calcified mesenteric lymph node. *ClinRadiol* 2000;55(6):483-5. ■

PREVALENCIA DE LA CARIES DE INFANCIA TEMPRANA EN PACIENTES DEL HOSPITAL DR. ADOLFO PONS

PREVALENCE OF DECAY OF EARLY CHILDHOOD IN HOSPITAL PATIENTS DR. ADOLFO PONS

Paredes Matos, Saraí del Carmen

Hospital Dr. Adolfo Pons. Servicio de Odontología. Odontopediatría. Maracaibo- Zulia.

RESUMEN

La caries de la primera infancia o infancia temprana (CIT) es un problema de salud pública que continúa afectando a lactantes y niños de edad preescolar siendo de las principales razones de consulta con el Odontopediatra.

Objetivo

Determinar la prevalencia de Caries de Infancia Temprana en pacientes del Servicio de Odontopediatría del Hospital Dr. Adolfo Pons. Materiales y Método: Estudio observacional descriptivo, transversal.

Conformado por 535 pacientes pertenecientes al Servicio de Odontopediatría del Hospital Dr. Adolfo Pons, de 0 a 71 meses. Se consideró los estándares presentados por la Organización Mundial de la Salud (OMS) Resultados: 201 casos fueron reportados con esta alteración lo que representa un porcentaje de 37,57 %, siendo 105 casos (52,23%) del sexo femenino y 96 casos masculinos (47,76%). El grupo etario más afectado fue de 60-71 meses con una frecuencia de 73 (36,31%) no se encontraron índices de ceo-d bajos, reflejándose un comportamiento desfavorable para todos los grupos estudiados.

Discusión

La CIT debe ser abordada en equipo por los profesionales de la salud, se requieren medidas especiales que aseguren que sean detectadas e intervenidas a tiempo. También se reportó que la caries aumenta a medida que se incrementa la edad del niño, la presentación temprana es a causa de un uso prolongado del biberón en lactantes, así como la utilización de este con líquidos azucarados. Esto resalta la necesidad de un diagnóstico precoz y al mismo tiempo desarrollar actividades terapéuticas y preventivas específicas. Palabras Clave: Caries de Infancia Temprana, Caries de Biberón, Caries de Primera Infancia.

ABSTRACT

The early childhood tooth decay or early childhood (CIT) is a public health problem that continues to affect infants and preschoolers being of the main reasons for consultation with the pediatric dentist.

Objective

To determine the prevalence of Early Childhood Caries in patients of Hospital Dentistry Service Dr. Adolfo Pons. Materials and Methods: An observational descriptive cross.

Comprised of 535 patients in the Hospital Service Dentistry Dr. Adolfo Pons, from 0 to 71 months We considered the standards presented by the World Health Organization (WHO) Results : 201 cases were reported with this condition representing a percentage of 37.57 %, with 105 cases (52.23%) females and 96 cases male (47.76 %) the most affected age group was 60- 71 months with a frequency of 73 (36.31 %) were not found ceo-d rates low, reflecting unfavorable behavior for all groups studied.

Discussion

The CIT team needs to be addressed by health professionals, special measures are required to ensure they are detected and intervened in time. It was also reported that caries increases with increasing age of the child, early submission is because prolonged bottle use in infants, and the use of this sugary liquids. This highlights the need for early diagnosis and at the same time develop specific preventive and therapeutic activities. Keywords: Early Childhood Caries, Baby Bottle Tooth Decay, Early Childhood Caries.



INTRODUCCIÓN

La caries de la primera infancia o infancia temprana es un problema de salud pública que continúa afectando a lactantes y niños de edad preescolar en el mundo entero y uno de las principales razones de primera consulta con el Odontopediatra, de allí que; la prevención bucal debe comenzar desde la etapa prenatal y continuar en el post-natal, para educar a los padres a tiempo y lograr disminuir las enfermedades bucales.

La caries dental aumenta en países en vías de desarrollo, lo que es preocupante, ya que es una enfermedad de la niñez y el 80% de los niños del mundo viven en estos países. La razón de este aumento se debe a una combinación de deficiente nutrición con la presencia de alimentos y bebidas ricos en azúcares (1) En Venezuela, un alto porcentaje de los infantes menores de 71 meses presentan caries dentales y la mayoría de los programas de Odontología Preventiva están dirigidos a niños mayores de 3 años, en el Servicio de Odontopediatría continuando con el enfoque del programa de Odontología Preventiva llamado "CLINICA DEL BEBÉ" donde el objetivo principal es educar a los padres y cuidadores en todo lo que respecta a la salud bucal, demostrando que cuando la información es temprana se instalan hábitos bucales saludables para toda la vida.

El término Caries de Primera Infancia (ECC) fue descrito en 1999 por el Instituto Nacional para la Investigación Dental y Craneofacial (NIDCR). La Academia Americana de Odontología Pediátrica (AAPD) define la ECC como la presencia de una o más caries (lesiones cavitadas o no cavitadas), ausencia de piezas dentales (debido a lesiones cariosas) o superficies obturadas de cualquier diente primario en niños menores de 71 meses de edad (1).

Todos los infantes menores de 3 años de edad con lesiones cariosas cavitadas o no cavitadas son diagnosticados como Caries de Primera Infancia Severa S-ECC(2). Los niños con dicha patología tienen mayor probabilidad de tener caries en la dentición permanente. Así mismo, los niños que toman biberón por la noche con leche u otros agentes cariogénicos durante el primer año de vida, tienen mayor susceptibilidad a la enfermedad. En situaciones avanzadas, las coronas de los incisivos superiores se llegan a destruir completamente, quedando solo la raíz del diente (1,3). El término caries de la infancia temprana es actualmente el más aceptado. Sin embargo, ciertos sinónimos aún continúan empleándose (1,3): Caries de mama, Síndrome de biberón, Caries de pecho, Síndrome por alimentación infantil, Caries rampante infantil.

Debido a que la caries dental se relaciona con las prácti-

cas de alimentación del infante, la prevalencia varía entre los grupos étnicos y culturales. Zimbrón, en el año 2000, reportó que 95% de los niños mexicanos menores de seis años de edad presentaron caries dental. Blanco Ortega y cols., en 1998, en un estudio con niños de uno a seis años de edad con antecedentes de consumo de biberón antes de dormir, encontraron que 43% presentaban caries. En otro estudio, Sánchez Pérez (1995), encontró una prevalencia de caries de 90% en dientes primarios de niños de seis a nueve años de edad (5).

La CIT es un problema serio de salud pública, que afecta a la población en general, pero que es 32 veces más probable en niños de nivel socioeconómico bajo. También aumenta el riesgo cuando las madres tienen un nivel educativo bajo y cuando se consumen alimentos con azúcares (6). En 1990 la Organización Mundial de la Salud informó que solo una de cada diez personas tiene la totalidad de sus dientes sanos y obturados.

La caries dental constituye una enfermedad de carácter universal, que manifiesta su ataque desde el primer año de vida, afectando aproximadamente a 95% de la población mundial mayor de 5 años y es más frecuente entre las personas de 5 a 14 años de edad (7).

En consecuencia, por su magnitud y trascendencia se constituye un problema de salud pública para toda la población infantil. Los dientes que son más susceptibles a la caries debido a su anatomía son los molares, que posteriormente diversas implicaciones, por ejemplo de tipo nutricional, ya que los dientes posteriores sirven para triturar los alimentos y facilitar de esa manera una mejor absorción de los nutrientes. Igualmente la pérdida de piezas posteriores implica la colocación inmediata de un mantenedor de espacio, sin embargo muchas veces por falta de educación, orientación o por problemas de tipo económico, por el alto precio de los servicios dentales, esto no puede ser llevado a cabo. Así como, cuando hay pérdida de dientes anteriores trae consigo alteraciones de tipo estético y foniatrico lo cual puede impactar de manera negativa en el desarrollo social y psicológico del individuo.

De acuerdo a estudios previos, cuando el proceso fisiológico normal de la exfoliación de la dentición decidua y la erupción de su sucesor es alterado, por la pérdida dental prematura, una serie de cambios son observados en los arcos dentales y puede ser causa de diversos problemas como: migración mesial y distal de los dientes, migración oclusal de los dientes antagonistas, maloclusiones, dificultad para masticar y alimentarse, alteraciones foniatricas, una discrepancias en el desarrollo de los maxilares,

erupción ectópica de los dientes permanentes, erupción de los sucedáneos inmaduros, alteración en la secuencia de erupción, apiñamiento, dientes impactados, mordida cruzada, overjet y overbite excesivos, una mala relación molar o trastornos en la articulación temporomandibular (8).

MATERIALES Y MÉTODO

Estudio observacional descriptivo, transversal. El universo conformado por 535 pacientes pertenecientes al Servicio de Odontopediatría del Hospital Dr. Adolfo Pons, en edades de 0 a 71 meses, para lo cual se evaluaron todas las historias de ese servicio y se clasificaron para su estudio por grupo etario y género, teniendo como criterios de exclusión pacientes no correspondientes a ese grupo etario o con alguna condición sistémica. Con la información de los registros de historias clínicas se obtuvo el número de niños y su distribución por edad y sexo en un formulario de seis grupos en donde el grupo 1 corresponden a edades de 0 a 12 meses, grupo 2 de 12 a 24 meses, grupo 3 de 24 a 36 meses, grupo 4 de 36 a 48 meses, grupo 5 de 48 a 60, grupo 6 de 60 a 71 meses. Se examinaron todos los infantes en estudio, realizándoles el examen bucal, con uso de espejo bucal plano No.5, explorador doble y luz natural.

Se les determinó el Índice ceo, el cual es el Índice CPO adoptado por Gruebbel para dentición temporal en 1944. Se obtiene de igual manera pero considerando sólo los dientes temporales cariados, extraídos y obturados. Se consideran 20 tienen un índice ceo-d de alto riesgo considerando los estándares planteados por la OMS para la ubicación de este índice. De igual forma también se registraron índices de ceo-d en los masculinos y femeninas de los grupos 6, 5 y 4 en valores que se ubican en un riesgo muy alto de acuerdo a la clasificación por la OMS al igual que el sexo femenino del grupo 2. Como se observa no se encontraron índices de ceo-d de riesgos bajos, reflejándose un comportamiento desfavorable para los grupos estudiados (Ver tabla 3). En relación a la variable Biberón nocturno, se encontró unos 144 casos con el uso del biberón a la hora de dormir (Ver tabla 4).

DISCUSIÓN

Belinda y col (2007) indica una prevalencia de la caries de infancia temprana de 1-12% en países desarrollados y del 70% en países en desarrollo. También indica que los niños de padres con bajo nivel económico tienen una mayor prevalencia que los niños con alto nivel socioeconómico.

En este estudio se evidencia un porcentaje de 37,57 %, no

TABLA 1: DISTRIBUCIÓN DE PACIENTES ESTUDIADOS POR GRUPO ETARIO

GRUPO	TOTAL	F	M	DISTRIBUCIÓN PORCENTUAL
Grupo 1 (0-12 meses)	0	0	0	0
Grupo 2 (12-24 meses)	4	2	2	1,99%
Grupo 3 (24-36 meses)	19	10	9	9,45%
Grupo 4 (36-48 meses)	43	21	22	21,39%
Grupo 5 (48-60 meses)	62	30	32	30,85%
Grupo 6 (60-71 meses)	73	42	31	36,32%
Total	201	105	96	100%

TABLA 2: PREVALENCIA DE CARIES DE INFANCIA TEMPRANA EN LOS GRUPOS ESTUDIADOS

EDAD	AFECTADOS 201/535	PREVALENCIA
Grupo 1 (0-12 meses)	0	0
Grupo 2 (12-24 meses)	4	0,75%
Grupo 3 (24-36 meses)	19	9,45%
Grupo 4 (36-48 meses)	43	21,39%
Grupo 5 (48-60 meses)	62	30,85%
Grupo 6 (60-71 meses)	73	36,32%
Total	201	100%

TABLA 3: ÍNDICE ceo-d

EDAD	Índice ceo-d	
	Masculino	Femenino
Grupo 1	0	0
Grupo 2	4,5	7
Grupo 3	0	5
Grupo 4	8,2	7,5
Grupo 5	7,8	9,4
Grupo 6	8,6	9,7

TABLA 4: USO DEL BIBERÓN NOCTURNO EN LOS GRUPOS ESTUDIADOS

	BIBERÓN NOCTURNO		TOTAL
	SI	NO	
FEMENINO	72	33	105
MASCULINO	72	24	96
TOTAL	144	57	201

existiendo diferencia muy significativa en cuanto al género lo que coincide con lo reportado por la Encuesta Nacional de Salud Oral realizada por el MINSAP de Cuba en 1998. Y por Castillo y Noguera en el 2011 –en su estudio del Estado Carabobo (9). Debido a que la caries dental se relaciona con las prácticas de alimentación del infante, la prevalencia varía entre los grupos étnicos y culturales.

Zimbrón, en el año 2000, reportó que 95% de los niños mexicanos menores de seis años de edad presentaron caries dental, esto es un porcentaje mucho más alto a lo encontrado en nuestro estudio (10). La afectación por caries dental en los grupos de edades estudiados fue mayor a lo encontrado por Triana (11) en Colombia, que obtuvo el 25 % de niños afectados por caries dental, mientras que estudios hechos por Tsai (12) en Taiwán, reportan una prevalencia del 50,2 % y 56 %, respectivamente. En cuanto al promedio de dientes afectados, los resultados de nuestro estudio son mayores a los obtenidos por Rodríguez Lorenzo en su estudio realizado en Ciudad de La Habana, en la cual la mayoría de los niños afectados presentaron de 1 a 3 dientes cariados. Ramírez y Escobar (2008) indica que es necesario avanzar en la definición de políticas de salud bucal para la primera infancia (13).

CONCLUSIÓN

La CIT es un problema serio de salud pública, que afecta a la población en general, pero que es más probable en niños de nivel socioeconómico bajo. Por ello se hizo de gran relevancia conocer la situación particular de este grupo, para ser tomada en cuenta por los profesionales de la salud, debido a que por su vulnerabilidad y dependencia de los adultos, se requieren medidas especiales que aseguren que las necesidades de salud de los niños sean detectadas e intervenidas a tiempo.

También se afirma que la caries aumenta a medida que se incrementa la edad del niño. Se presenta un elevado porcentaje de caries dental a estas edades esto indica la presentación temprana, a causa de un uso prolongado del biberón en lactantes, así como la utilización de este con líquidos azucarados; y por tal motivo resalta la necesidad de un diagnóstico precoz y al mismo tiempo desarrollar actividades terapéuticas y preventivas específicas. La referencia temprana de los niños para evaluación dental alrededor del tiempo de la erupción dental, es quizás la medida más efectiva para la reducción de caries.

Por lo que se establece la necesidad de diseñar un proto-



colo de atención intrahospitalario para abordar la problemática de la caries de infancia temprana, en donde exista la participación de odontopediatras, médicos, enfermeras, nutricionistas, neonatólogos, trabajo social y todos los profesionales de la salud de la mano en el trabajo en equipo para lograr prevenir esta patología.

REFERENCIAS

Belinda V, Melara A, Saez S, Bellet L. Caries de Primera Infancia. *Rev Oper Dent Endod* 2007;5:77

Babu J King N. Early childhood caries lesions in preschool children in Kerala, India. *Pediatric Dentistry* 2003; 25(6): 594-600.

American Academy of Pediatric Dentistry. Policy on early childhood caries (ECC): Clasifications, Consequences, and preventive Strategies. *Pediatr Dent* 2003; 25(7): 27-8.

Filstrup S, Briskie D, Fonseca M, Lawrence L, Wandera A, Rohr Marita. Early childhood caries and quality of life: Child and parent perspectives. *Pediatric Dentistry* 2003; 25 (5): 431-439.

Milgrom P, Weistein P. Caries de la niñez temprana: Una perspectiva multidisciplinaria para prevención y tratamiento de la condición. Publicaciones Puertorriqueñas Editores, 1ª. Edición. Puerto Rico 2006: 15-17.

Alonso N María J y Karakowsky L. Caries de la infancia temprana. *Perinatol Reprod Hum* 2009; 23 (2): 90-97

Romero Y.: Las metas del milenio y el componente bucal de la salud. (2004). *Rev. Acta Odontológica Venezolana*, 44 (2), 210- 215.

Castillo D y García M. Prevalencia de caries dental en la población infantil que acuden al Ambulatorio Urbano “La Haciendita” en el Municipio Mariara, Estado Carabobo. *Act. Odont. Venez. VOLUMEN 49 N° 4 / 2011*

Rodríguez Llanes Ricardo, Traviesas Herrera Eladio Miguel, Lavandera Carballido Eva, Duque Hernández Mabel. Factores de riesgo asociados con la caries dental en niños de círculos infantiles. *Rev Cubana Estomatol [revista en la Internet]*. 2009 Jun [citado 2013 Jun 21] ; 46(2)

Zimbrón I A Experiencias en la Facultad de Odontología de la UNAM, Universidad Nacional Autónoma de México. las Universidades y la meta de la salud para todos en el año 2000. Conferencia presentada en la Reunión de Rectores de Universidades y Directores de Escuelas y Facultades del Área de la Salud, México. 9 al 11 de abril 1984: 399-412

Triana FE, Rivera SV, Soto L, Bedoya A. Estudio de morbilidad oral en niños de una po ■



EXPERIENCIA EN LA ATENCIÓN ODONTOLÓGICA TEMPRANA DEL PROGRAMA CLÍNICA DEL BEBÉ DEL HOSPITAL DR. ADOLFO PONS. SERVICIO DE ODONTOLOGÍA. MARACAIBO-ZULIA

EXPERIENCE IN EARLY DENTAL CARE CLINIC PROGRAM BABY DOCTOR ADOLFO PONS HOSPITAL DENTAL SERVICE. MARACAIBO-ZULIA

Paredes, Saraí; Larreal, Adriana

Hospital Dr. "Adolfo Pons". Servicio de Odontología. Odontopediatría. Mcho- Zulia.

RESUMEN

La Clínica del Bebé resalta la importancia del examen bucal en el neonato, mejorando la calidad de vida de pacientes con o sin patologías, además incluye charlas educativas a su representante. Objetivos: Describir la experiencia en la Atención Odontológica Temprana del Programa Clínica del Bebé del Hospital Dr. Adolfo Pons. Identificar las condiciones bucales del neonato del Hospital Dr. Adolfo Pons. Materiales y Métodos: Estudio descriptivo, no experimental, transeccional, de campo y fuente viva. La técnica de recolección de datos fue la observación en el examen clínico, instalaciones y controles de placas de órtesis en pacientes con palatosquisis. La población estuvo conformada por ciento sesenta neonatos de la Unidad de Neonatología del Hospital Dr. Adolfo Pons Resultados: En primer lugar se ubicó el frenillo labial persistente en un 90% (n=144), quistes de inclusión en un 81,25% (n= 130) distalización mandibular en 70,62% (n=113), Cordón de Robin Magitot 67,5% (n=108). Durante los últimos cinco años se han instalado veintitrés placas de órtesis con evolución satisfactoria. Conclusión: Al evaluar la cavidad oral del neonato se pueden abordar oportunamente las alteraciones presentes brindando la información pertinente a sus representantes. El uso de la placa de órtesis conlleva múltiples beneficios, entre ellos una prevención de infecciones orofaríngeas, mejora la respiración y deglución, así como por su acción estimuladora aproxima los procesos palatinos contribuyendo al cierre de la fisura palatina. La prevención es pionera y el odontopediatra es insoslayable para el manejo en equipo. Palabras Clave: Clínica del Bebé, Neonatos, Atención Odontológica Temprana, Palatosquisis.

ABSTRACT

Baby Clinic highlights the importance of the oral examination in the neonate, improving the quality of life of patients with or without conditions, also includes educational lectures to his representative. Objectives: To describe the experience of Early Dental Care Program Baby Clinic Hospital Dr. Adolfo Pons. Identify oral conditions neonate Hospital Dr. Adolfo Pons. Materials and Method: A descriptive, nonexperimental, transactional, and living source field. The data collection technique was the observation in the clinical examination, facilities and controls brace plates in patients with cleft palate. The population consisted of one hundred and sixty infants Neonatal Unit of Hospital Dr. Adolfo Pons Results: First persistent labial frenulum stood at 90 % (n = 144), inclusion cysts by 81.25 % (n = 130) mandibular distalization 70.62 % (n = 113), Lace Robin Magitot 67.5 % (n = 108). Over the past twenty-five years orthosis plates are installed with satisfactory outcome. Conclusion: When assessing the oral cavity of the neonate may be timely to address these changes by providing relevant information to their representatives. The use of orthotic plate carries multiple benefits, including prevention of oropharyngeal infections, improves breathing and swallowing, as well as its stimulatory action approaches the palatal processes contributing to the closure of the cleft palate. Prevention is a pioneer and the dentist is inevitable for the management team. Keywords: Baby Clinic, Neonatal, Early Dental Care, cleft palate.

INTRODUCCIÓN

Actualmente la odontología debe ser abordada desde el recién nacido, puesto que su boca presenta manifestaciones estructurales propias para su edad (1) o alteraciones a veces no descritas en la literatura, bien sea por trastornos propios y otras por reflejo de patologías generales (2), características que en ocasiones pasan desapercibidas por la mayoría de los profesionales de la salud.

Correa, Villena y Frascino (3) enfatizan la importancia del conocimiento de las características de la cavidad bucal del recién nacido, para poder detectarlas clínicamente, puesto que son frecuentes algunas anomalías menores de desarrollo y de erupción dentaria.

Algunas de las características comunes y consideradas normales en la cavidad bucal del neonato, se hacen presentes y desaparecen, pero igualmente ameritan de un control periódico hasta su desaparición, otras reflejan una patología que debería ser diagnosticada a tiempo para planificar su oportuno tratamiento. Lesiones nodulares en el rodete o en el rafe medio, como perlas de Epstein y nódulos de Bohn, pliegue o cordón de Magitot en el rodete inferior, inserciones bajas del frenillo labial o lingual, una posición distalizada de la mandíbula, pudieran representar manifestaciones normales, sin embargo, los dientes neonatales, queilopalatosquisis, quiste gingival, entre otros, reflejarían alteraciones que ameritan un manejo clínico. Neville y col(4) refieren que tanto las perlas de Epstein como los nódulos de Bohn son considerados quistes de inclusión. Las perlas de Epstein son descritas como pequeños nódulos de color blanco, que se pueden ubicar en el límite del paladar duro y blando, en el rafe medio e incluso en el paladar blando; su origen pudiese provenir de restos epiteliales de células salivales atrapadas al crecer el feto.

Los nódulos de Bohn son lesiones similares pero en una ubicación distinta, distribuidos a lo largo de la zona vestibular y palatina del reborde alveolar, histológicamente se consideran restos de tejido glandular. El cordón fibroso de Robin Magitot se puede observar en ambos rodetes sobre la región de los incisivos y caninos, como un cordón fibroso que está bien desarrollado en el recién nacido que después va desapareciendo, siendo un factor indicativo del momento de erupción cuando ocurre la desaparición parcial o total del mismo. (1) La presencia de un frenillo labial superior persistente en la posición interna y media del labio superior, que lo une a la papila palatina se presenta en más del 50% de los recién nacidos, un diente neonatal, son descritos como aquellos órganos dentarios que aparecen en la cavidad bucal en las primeras semanas de vida (1)

Para la Queilopalatosquisis conocido como Labio Paladar Hendido, se utiliza la ortopedia precoz del maxilar la cual fue iniciada en Londres por Mc Neil en el año 1954 cuando diseñó una placa ortopédica de dos aletas articulares que presionan los hemipaladares para corregir los segmentos maxilares.

Mostró la alineación prequirúrgica temprana del arco superior en lactantes y también influyó en el crecimiento a nivel de las apófisis palatinas disminuyendo el ancho de la hendidura del paladar duro, gracias al contacto de la placa que guía y estimula el crecimiento⁵. Santos, Guerra, Reyes y Vásquez (6) en San Luis Potosí - México, en su estudio de 552 neonatos encontraron un total de 479 manifestaciones bucales (86,77%), identificando un 53% (254) como perlas de Epstein, un 44,68% (214) con quistes gingivales y el 2,32% restante correspondió a épulis congénito, labio y paladar hendido y otras alteraciones.

Palomino y Aguilar(7) examinaron 235 recién nacidos vivos encontrando una alta frecuencia de Perlas de Epstein (73,6%) Ponce y cols(8) indican una frecuencia de 40% de quistes de inclusión. Dinis, Ciamponi, Correa(9) reportan en su estudio que la mandíbula distalizada se encontró en un 96,7%, el frenillo labial superior persistente en un 92,2%, la sobremordida en un 70,6%, las anomalías de desarrollo como quistes de mucosa oral estaban presentes en un 64% y un 61,7% de los neonatos presentaron rodetes gingivales irregulares. Correa, Villena y Frascino(4) refieren en su estudio de 70 neonatos, un 95,7% de frecuencia de mandíbula distalizada, un 91,4% de sobremordida, 41,4% con quistes de la mucosa oral (28,5% quistes alveolares y 12,9% quistes del paladar), apenas 1 de los evaluados presentó diente neonatal equivalente a los incisivos centrales inferiores. Ming-Huil y Wen Hsi(10) en Taiwan indican que la prevalencia de quistes en los neonatos es de 94%. (nódulos de Bohn y perlas de Epstein) De Figueiredo y col.(1) observaron que la frecuencia de los dientes neonatales es de 1/2000 nacimientos, son generalmente de serie normal (95%) y solamente 5% de ellos son supernumerarios, siendo más frecuentes en las niñas que los niños. Figueiredo¹ y col 2000, indican una visita en la etapa prenatal para educación de los padres, aspectos generales de la maternidad con relación a la formación de los dientes, dieta materna, aspectos dietéticos que intervienen en la formación de buenos dientes F .Ca. Vit. A, D terapéutica profesional y esclarecer época correcta de primera visita.

MATERIALES Y MÉTODO

Estudio descriptivo, transeccional, de campo y de fuente viva, la población estuvo constituida por 160 neonatos de

la Unidad de Neonatología del Hospital Dr. Adolfo Pons, de la ciudad de Maracaibo, estado Zulia, en la cual se identificaron los hallazgos bucales, con ayuda de guantes estériles, baja lenguas y luz directa, para luego procesar los datos estadísticamente a través de una distribución frecuencial y porcentual indicando la prevalencia. Abordaje al paciente con palatosquisis a través de la confección, instalación y control de la placa de órtesis.

RESULTADOS

El estudio en 160 neonatos, a través del exámen bucal en la Unidad de Neonatología del Hospital

DISCUSIÓN

Corea y cols (3) y Dinis (8) describen hallazgos de posición distalizada de mandíbula en 96,7% y 95,7% respectivamente; nuestro estudio reflejó un 70,62%, porcentaje

TABLA No. 1: CONDICIONES BUCALES (160 neonatos)
 Fuente: Paredes y Larreal (2012) Unidad de Neonatología

DISTRIBUCIÓN FRECUENCIAL		DISTRIBUCIÓN PORCENTUAL
Frenillo labial persistente	144	90%
Quistes de Inclusión: Perlas de Epstein y Nódulos de Bohn	130	81,25%
Mandíbula distalizada no patológica	113	70,62%
Cordón Robin Magitot	108	67,5%
Paladar Profundo y ojival	13	8,12%
Mordida abierta, asimetría	2	1,25%
Quiste Gingival	1	0,62%
Labio y Paladar Hendido	1	0,62%
Diente Natal	1	0,62%
Lengua Bífida y fusionada al labio	1	0,62%

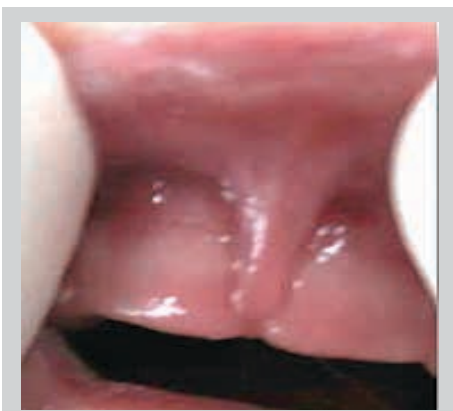

Figura 1. Frenillo labial persistente.

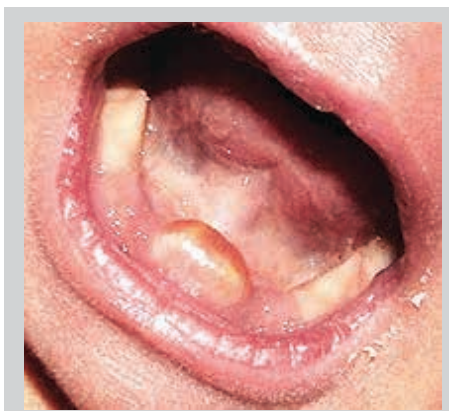

Figura 2. Quiste gingival del recién nacido.

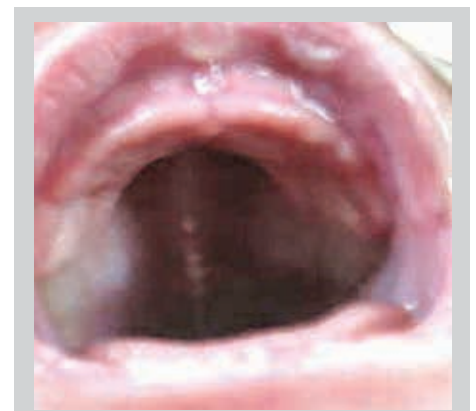

Figura 3. Quiste de inclusión: Perlas de Epstein.

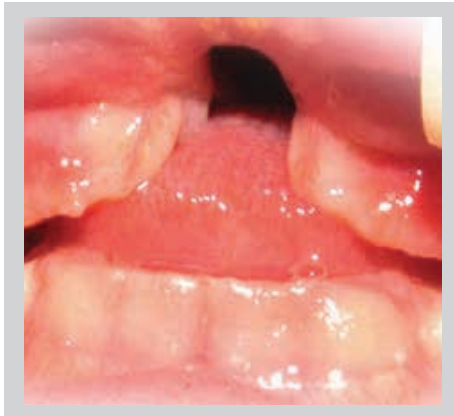

Figura 4. Paciente con palatosquisis y quiste de inclusión: Nódulos de Bohn.

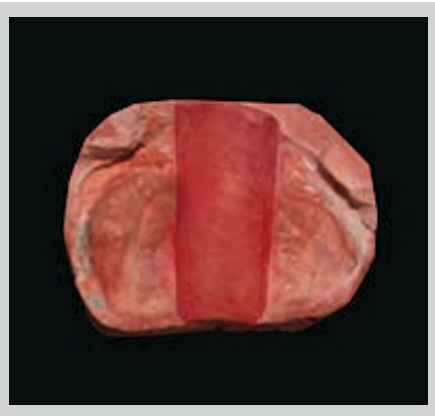


Figura 5. Vaciado de modelo de trabajo con el encerado funcional, previa impresión al paciente con vinyl silicona.

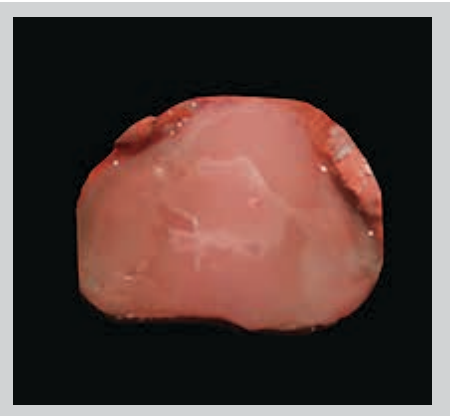


Figura 6. confección e instalación de placa de órtesis con monómero y acrílico, con técnica sal/pimienta.

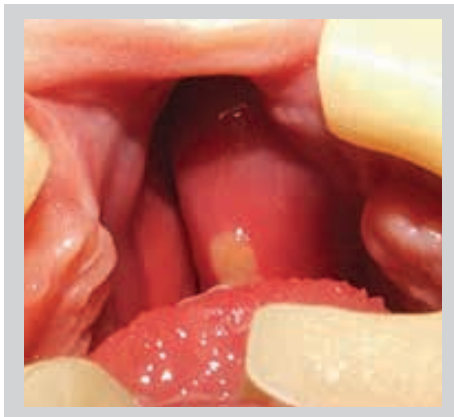

Figura 7. Antes de usar placa de órtesis.

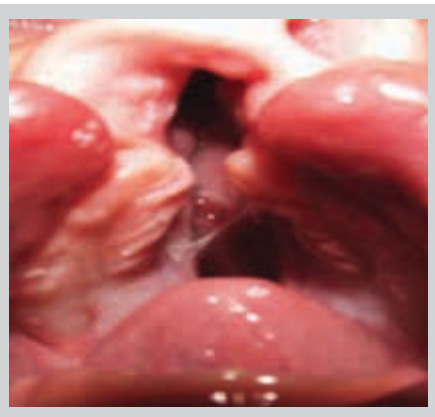

Figura 8. Después del uso de placa.

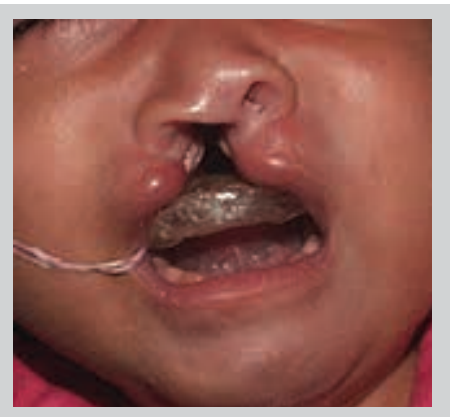


Figura 9. Paciente con su placa de órtesis.

menor a la literatura. En cuanto a los quistes de inclusión, Ming-Huil y WenHgi(9) indicaron 94% de prevalencia, Ponce y Cols (7) un 40%; en forma específica Palomino y Aguilar (5) observaron 73,6% de perlas de Epstein y Santos, Guerra, Reyes y Vásquez (4) 53%. Nuestro estudio reflejó un 81,25%, porcentaje similar a lo reportado.

Dinis y cols (8) reportaron 61,4% de rodetes gingivales irregulares (cordón de Robin Magitot) concuerda con

nuestros hallazgos que reflejan un 67,5%. En relación al frenillo labial superior persistente Dinis, Ciamponi y Correa (8) encontraron 92,2% de esta alteración, mientras que Figueiredo, Ferelle e Issao (1) observaron sólo un 50%, en nuestra investigación 90% de neonatos lo presentaban, coincidiendo con lo reportado.

**CONCLUSIÓN**

El frenillo labial superior persistente fue el hallazgo bucal más frecuente, en segundo lugar los quistes de inclusión, seguido por la distalización mandibular y el cordón de Robin Magitot. El seguimiento de estas manifestaciones, las orientaciones a la madre sobre lactancia materna y las terapéuticas indicadas permitirán la resolución oportuna de las mismas. Vale la pena destacar que existen pocas Clínicas del Bebé instaladas en los servicios odontológicos, en su mayoría indica una atención al odontólogo luego del primer año de vida y muchos de estos exámenes bucales son realizados es por el pediatra a cargo. Actualmente la odontología enfoca, los cuidados pre y postnatales, englobados en la clínica del bebé. Se recomienda que en maternidades y hospitales los neonatos sean examinados por odontopediatras y que cada servicio odontológico público cuente con una clínica del bebé. Es necesario controlar y evaluar la cavidad oral desde el neonato ya que de este modo se pueden abordar oportunamente las alteraciones presentes. A través de la placa de órtesis se garantizan muchos beneficios, tales como mejorar la respiración, deglución, prevención de infecciones orofaríngeas, el cierre de la fisura palatina y aproximación de los procesos palatinos. Se seguirá el registro de las condiciones bucales del neonato a través del examen clínico a los neonatos nacidos en el Hospital Dr. Adolfo Pons para continuar aumentando la población registrada.

REFERENCIAS

De Figueiredo Walter, Luiz Reynaldo; Ferelle, Antonio; Issao, Myaki (2000) Odontología Para El Bebé. Sao Paulo; AMOLCA; 246 p

Elias P y Elias M: (2005) Dientes natales y neonatales: Enfermedad de Riga-Fede. *Vis dent* 8(6)

Correa M; Villena R; Frascino S. (1997) Características da cavidade bucal e ocorrência de anomalias em recém-nascidos. *Ver. Paul. Odontol*; 19(3):34-403.

Neville, B; Damm, D; Allen, C; Bouquot, J. (2002) Oral and Maxillofacial Pathology. 2nd ed. Philadelphia: W.B. Saunders Company

Monserat Soto E y Sillet M. (2002) Paladar Hendido Tratamiento Quirúrgico (Reporte De Un Caso VOLUMEN 40 N° 3 2002.

Santos, M; Guerra, Reyes J, Vásquez F. (2006) Prevalencia de alteraciones orales en neonatos vivos en el Hospital

Central Ignacio Morones Prieto de la ciudad de San Luis Potosí. *Quintessence*, 19 (18) : 472-474

Palomino, M; Aguilar, D. Perlas de Epstein, su distribución y frecuencia en recién nacidos vivos. *CEO*

Ponce M; Bustillos M; Gómez L; Fernández C; Rubí L (1994) Alteraciones congénitas bucales neonatales *Bol. Med. Hosp. Infant. Méx*: 51. ■

INFORMACIÓN PARA LOS AUTORES

La revista SCIENTARIUM del Instituto Venezolano de los Seguros Sociales (IVSS), busca ser el principal medio de publicación y divulgación de los resultados investigativos y científicos, que producen conocimiento en cada uno de los centros asistenciales del país o fuera de ellos que tengan interés metodológico, técnico y científico.

POLÍTICA EDITORIAL

a) Contenidos: La revista incluirá artículos producto de la investigación inédita de los equipos de salud que lidera el IVSS. Así como, los artículos de los investigadores que pertenezcan a otras instituciones a nivel nacional, siempre y cuando guarden relación y pertinencia con labor científica del instituto. Dichos artículos, estarán sujetos a un estricto arbitraje.

1. Trabajos de investigación experimental o descriptivos, tanto de campo como de laboratorio (animales de experimentación, cultivos).
2. Reporte de caso o serie de casos.
3. Editoriales.
4. Revisiones bibliográficas o monografías.

b) Arbitraje: Contará con un comité editorial formado por investigadores de calidad reconocidos a nivel nacional e internacional.

c) Edición y distribución: La recepción de trabajos se realizará de manera continua durante todo el año. De igual forma, la periodicidad de la edición del siguiente número, se hará semestralmente garantizando la actualización de los contenidos.

d) Aspectos formales: Siendo cuidadosos de las reglas de publicación, contaremos con una estructura para presentar los artículos que incluye un resumen (español e inglés), palabras claves, la fecha de aceptación, datos personales del o los autores (nombre, apellido, correo electrónico, centro asistencial al que pertenece).

e) Los conceptos emitidos en las publicaciones son responsabilidad del o los autores, en ningún caso del comité editor, ni del IVSS, una vez aceptados estará protegido por derecho de autor, ningún material podrá ser reproducido, sin la autorización de los editores.

Los trabajos serán enviados en electrónico por medio del correo **scientiarumivss@gmail.com** indicando datos de los autores (nombre completo, teléfono y correo electrónico).

NORMAS GENERALES DE PRESENTACIÓN

1. La investigación debe estar redactada en un lenguaje científico, impersonal y objetiva.
2. El trabajo investigativo debe tener una extensión mínima y máxima de 6 a 8 cuartillas, respectivamente.
3. Los Trabajos de Investigación se deben presentar en formato digital, con márgenes de 2,5 cm por cada lado. En tipo de letra Arial, Espaciado 1, tamaño del texto 12 puntos.
4. El texto de los Trabajos de Investigación, se dividirá en apartados con los siguientes encabezados: **Introducción, Métodos, Estadística, Resultados y Discusión.**

5. Las páginas deben enumerarse en orden correlativo, comenzando por la página del título, el número de página tendrá que ubicarse en el ángulo superior o inferior derecho.

6. La página del título constará de:

- a) El título del trabajo, que deberá ser conciso pero informativo.
- b) El nombre de cada autor y autora, con su rango académico más elevado y su centro de trabajo.

El orden en el que aparecen los autores deberá ser una decisión conjunta de los coautores.

7. Resumen y palabras claves. La segunda página deberá constar de un resumen de 150 a 250 palabras. En el resumen debe reflejarse el propósito del estudio o investigación, procedimientos básicos (selección de los sujetos del estudio; métodos de observación y de análisis), hallazgos más importantes y las conclusiones principales. Tras el resumen los autores deberán especificar e identificar como tal, de 3 a 10 palabras clave o frases cortas. Ambos deben presentarse en español e inglés.

8. La introducción, debe contener el propósito del trabajo y resumir los fundamentos lógicos para la realización del mismo (bases teóricas, justificación, hipótesis, objetivos).

9. Referente al apartado de Métodos, se deberá realizar una clara descripción de la selección de los sujetos que intervienen en la investigación. Se identificarán la edad, sexo, y otras características relevantes de las personas que sean objeto de investigación. Se identificarán los métodos, aparatos y los procedimientos utilizados con suficiente detalle.

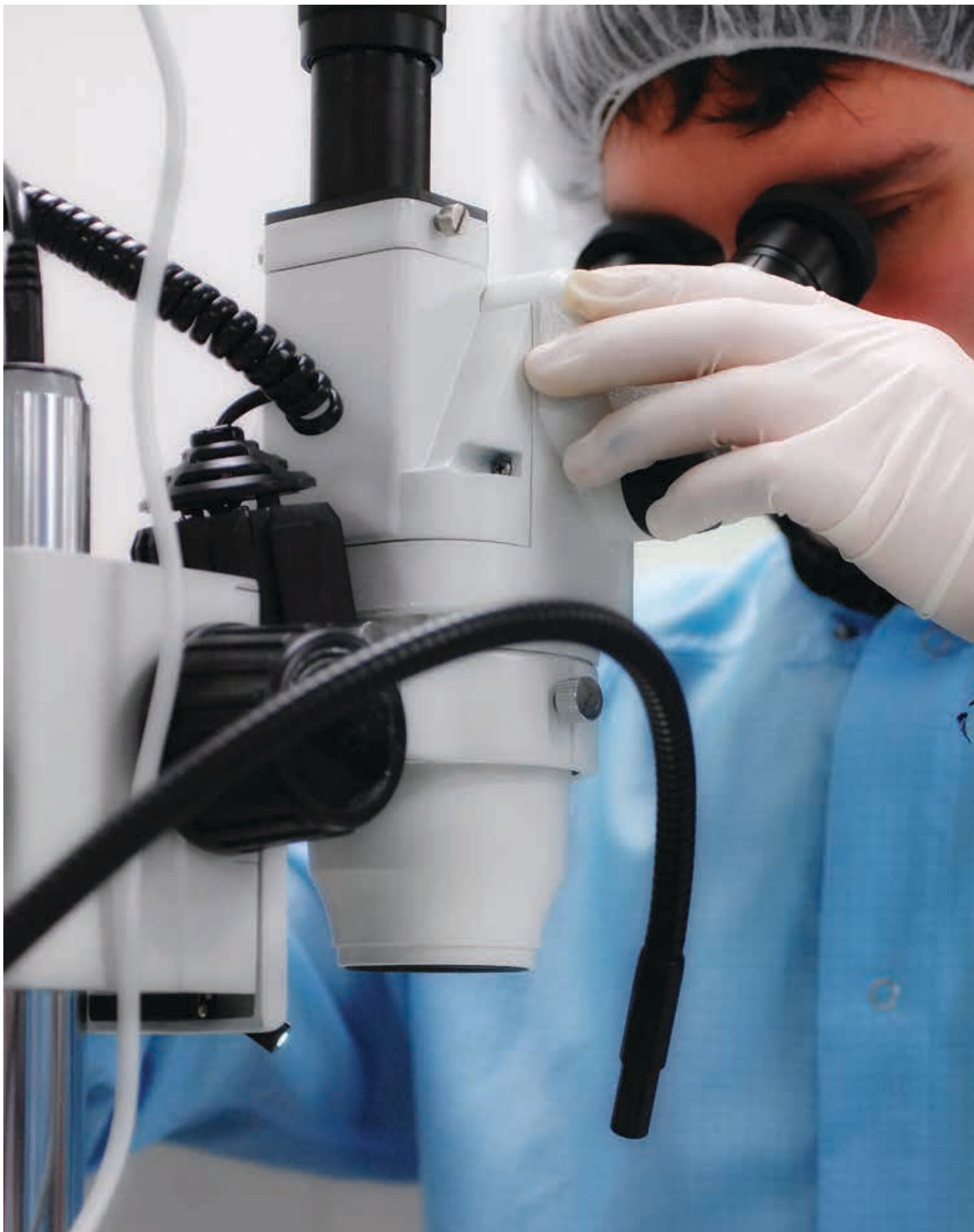10. En el apartado de Estadísticas, se deberán describir los métodos estadísticos con detalle suficiente como para permitir a los lectores concedores del objeto de estudio, y que tiene acceso a la información original, verificar los resultados. Siempre que sea posible, se cuantificarán y presentarán los hallazgos con indicación apropiada del margen de error o la fiabilidad (como por ejemplo los intervalos de confianza). Hay que justificar la elección de los sujetos que participan en la investigación, detallar la aleatorización, informar sobre las posibles complicaciones de la intervención, número de observaciones, pérdida de sujetos.

11. Los resultados deben presentarse en un orden lógico. No se debe repetir en el texto la información de las tablas o figuras; se destacarán o resumirán sólo las observaciones relevantes.

12. Referente a la discusión se corresponde destacar los aspectos nuevos y relevantes del estudio, así como las conclusiones que de ellos se derivan.

13. Las conclusiones se deben vincular a los objetivos del estudio, realizar afirmaciones no cualificadas y conclusiones que no estén plenamente respaldadas por los datos.

14. Finalmente, las referencias bibliográficas se deberán numerar de manera correlativa según el orden en el que aparecen por primera vez en el texto.





scientiarum



INSTITUTO VENEZOLANO
DE LOS SEGUROS SOCIALES